İnovasyon

Post-RSNA Özel Sayısı

Şubat 2016
www.siemens.com.tr/inovasyon

SIEMENS

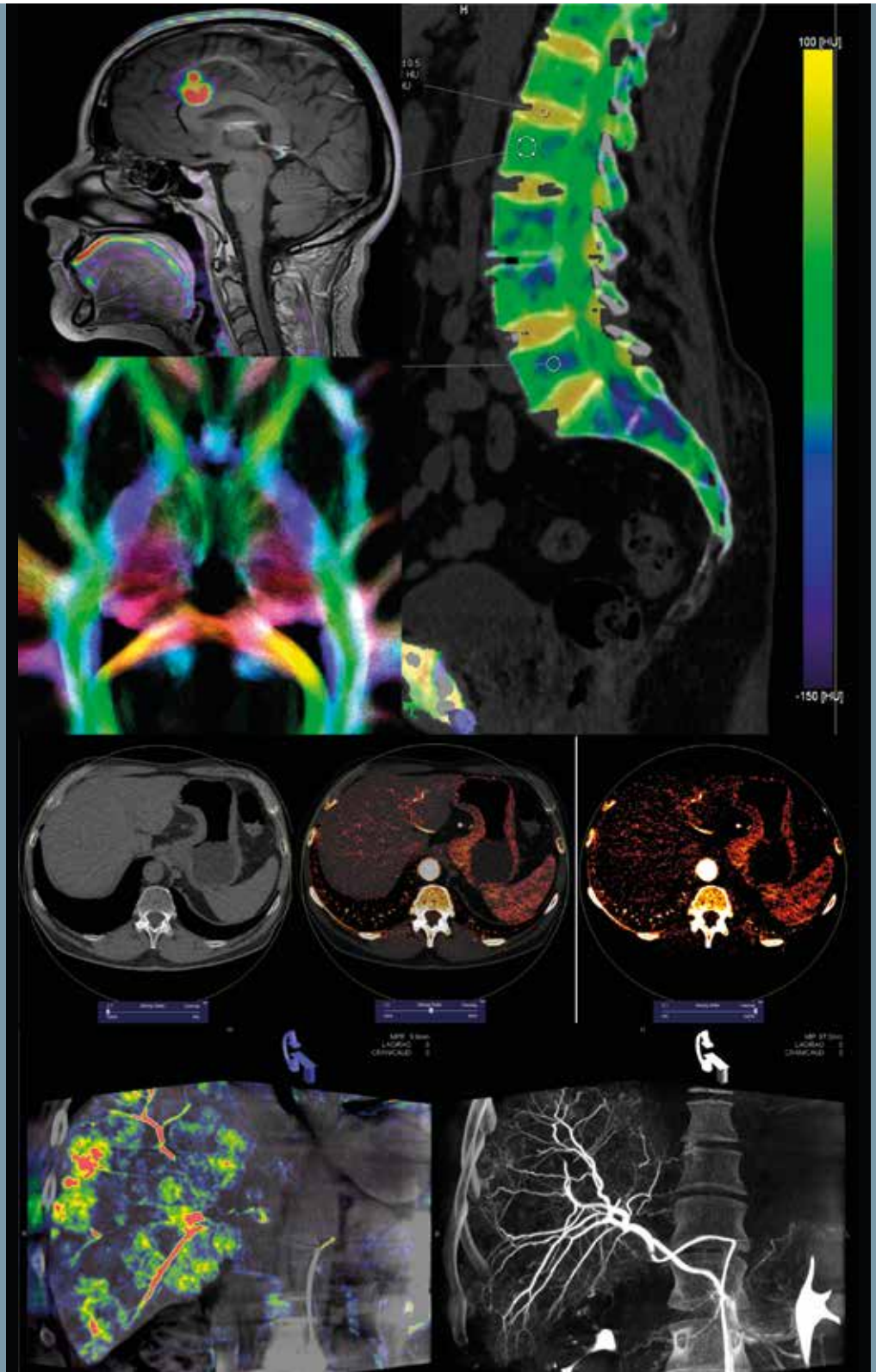

Eşzamanlı multi-slice (SMS) eko düzlemsel görüntüleme ile gelişmiş MRG difüzyon
Sayfa 4

"PET MR ile teşhiste toplam değer değişti: 2 kere 2 artık 4 değil, 5 değil, 6 yapıyor."
Sayfa 14

"Alan çakışmalarında sınırları belirlemek için hekimlerin işbirliği gerekiyor"
Sayfa 16

21

SIEMENS

A91CT-9308-A1-7600

www.siemens.com/somatom-force

İki adım önde olmak mı, ayak uydurmaya çalışmak mı?

Koruyucu Sağlık Hizmetleri'nde iki adım önde olmak demek, hastalara ve böbreklere zarar vermeden tarama yapmaktan, düşük dozlu erken tanıya kadar yepyeni faydalar sunmak demektir.

Freezing Motion özelliği ile iki adım önde olmak demek, en zor hastaları tek bir çekimle inceleyebilmek, endüstrinin en hızlı tarama moduyla nefes tutmadan BT görüntüleme yapabilmek demektir.

Karar verirken iki adım önde olmak demek, normal dozun yarısıyla, 4D görüntüleme ve hassas Dual Energy ölçümünün verdiği güvenle tanıda bulunmak demektir.

Yeni SOMATOM Force ile, bütün klinik konularda iki adım öndesiniz. Ayak uydurmaya çalışmayı bırakıp, yeni SOMATOM Force ile iki adım önde olun.

Sevgili dostlarımız,

Sağlık sektörü ile teknoloji arasındaki kopmaz bağ her yeni buluşla, her inovasyonla, her güncelleme ve geliştirmeyle daha da kuvvetleniyor. Sadece görüntüleme anlamında değil, laboratuvar çözümlerinden otomasyona kadar, sağlığın her alanında teknoloji ve inovasyon yeni ufuklar açıyor. Tıp dünyası bu ufuklara doğru ilerlerken, Siemens Sağlık da bu süreçte rol oynamaya devam ediyor.

Sağlık sektörü ile Siemens Sağlık arasındaki işbirliğini en yakından takip edebildiğimiz ortamlardan biri de elbette uluslararası etkinlikler oluyor. RSNA (Radiological Society of North America) tarafından düzenlenen etkinlikler de bu anlamda önemli bir yere sahip.

Bildiğiniz gibi RSNA 2015 toplantısı geçtiğimiz yıl 29 Kasım-4 Aralık tarihleri arasında Chicago'da gerçekleşti. Moleküler görüntülemeden pediatriye, ultrason taramalarındaki gelişmelerden acil tıp radyolojisine kadar pek çok konuda sunumların yapıldığı etkinlikte katılımcı sayısı 52 bine yaklaştı. Toplam 1782 bilimsel makalenin sunulduğu ve 444 eğitimin verildiği RSNA 2015'e ülkemizden de değerli isimler katıldı. Elbette Siemens Sağlık da özel standıyla etkinlikte yer aldı.

RSNA 2015'te en çok dikkat çeken Siemens Sağlık çözümlerinden biri, yeni kuşak Dual Source teknolojisi oldu. Daha önceleri hayal bile edilemeyen tarama hızlarına ulaşan Somatom Definition Flash ve Somatom Force Dual Source BT tarayıcılar detaylarıyla tanıtıldı.

Siemens Sağlık'ın bulut tabanlı ağı teamplay de RSNA 2015'te ilk kez tanıtılan bir yenilik oldu. teamplay, görüntüleme cihazlarının kapasite kullanımını, çeşitli çalışma sekanslarını ve teker teker tüm muayeneleri, sade ve kolay bir şekilde değerlendirmeyi mümkün kılıyor. Bu veriler, benzer sağlık kuruluşlarından alınan değerlerle, tek tuşla ve tamamen isimsiz olarak karşılaştırılabiliyor ve böylece mevcut durum daha objektif bir şekilde analiz edilebiliyor.

MR görüntüleme alanında da hasta tarama sayısını artırırken tarama başına maliyeti düşüren çözümlerimizi tanıttık. Yeni uygulamamız Simultaneous Multi-Slice (Eşzamanlı Çoklu Kesit), görüntü kesitlerini sırayla değil, eşzamanlı olarak elde ederek, 2 boyutlu görüntüleme sürelerini 8 kata kadar kısaltabilmenizi mümkün kılıyor. Simultaneous Multi-Slice özellikle beyin cerrahisinde, cerrahi haritalama aracılığıyla fayda sağlayarak cerrahi sonrası olası defisitleri azaltmaya yardımcı olabiliyor ve netice olarak da ameliyathane kaynaklarının kullanımında verimliliği artırıyor.

Siemens Sağlık imzalı yeni sağlık yazılımları da RSNA 2015'in ilgi çeken ürünlerinden oldu. Örneğin *syngo*.plaza'nın yeni VB20 versiyonu, kurum genelinde esneklik için okuma-raporlama, görüntüleme ve arşivleme modülleri sunuyor. *syngo*.plaza VB20'nin yeni kullanıcı arayüzü, tanımlayıcı unsurları en temel forma indirgeyerek ve daha rahat kullanılan butonlar ve navigasyon araçları sunarak kolay okumayı geliştirmek üzere tasarlandı. Öte yandan *syngo* MR E11 yazılım platformuyla da Siemens, Magnetom ailesi için tek-tip bir uygulama platformu sunmaya başladı. Platform öncelikle Magnetom Aera 1.5T ve Magnetom Skyra 3T sistemlerinde uygulanacak ve daha sonra tüm portföye yayılacak.

RSNA 2015'te sunduğumuz bu yeniliklerin özellikle BT ve MR görüntüleme alanında dikkat çekenlerini, çeşitli örnek olgular eşliğinde, İnovasyon'un yeni sayısında sizlere sunuyoruz. Bu sayıda ayrıca ülkemizin uluslararası tıp camiasındaki en önemli temsilcilerinden, ABD'deki National Institutes of Health (NIH) Nükleer Tıp/PET Bilim Dalı Yöneticisi ve Johns Hopkins Üniversitesi misafir profesör Prof. Dr. Cahid Civelek ile yaptığımız bir röportaja da yer veriyoruz. Bir başka önemli röportajımızın konuğu ise Türk Radyoloji Derneği Başkanı Prof. Dr. Tamer Kaya. Uzun zamandır aktif görev aldığı Derneğin son kongresinde başkan seçilen Prof. Dr. Kaya, hem genel anlamda sağlık sektörünün durumu ve ihtiyaçları hem de radyoloji özelinde yapılan çalışmalar hakkındaki görüşlerini bizlerle paylaştı.

Dergimizin içeriğinin hem tıp teknolojisindeki gelişmelere ilişkin vizyona hem de klinik uygulamalara katkıda bulunacağını umuyor, yorumlarınızla dergimizin daha da güçleneceğine inanıyoruz. Yorum ve değerlendirmelerinizi nesrin.kalay@siemens.com adresine iletmenizden mutluluk duyacağız.

Saygılarımızla,

Şevket On
Siemens Sağlık Türkiye



4
Eşzamanlı multi-slice (SMS) eko düzlemsel görüntüleme kullanılan gelişmiş MRG difüzyon

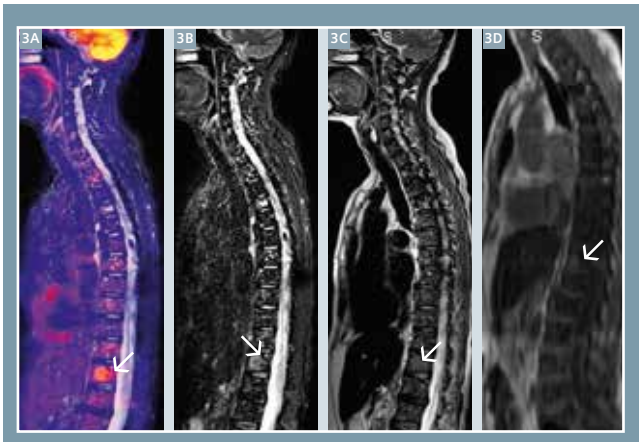

11
^{18}F-FDG PET/MR: multipl miyelom hastalarının değerlendirilmesinde sunduğu katma değer



16
Prof. Dr. Tamer Kaya: "Alan çakışmalarında sınırları belirlemek ve hastaya iyi hizmet vermek için hekimlerin işbirliği gerekiyor"

4 Eşzamanlı multi-slice (SMS) eko düzlemsel görüntüleme kullanılan gelişmiş MRG difüzyon

11 ^{18}F-FDG PET/MR: multipl miyelom hastalarının değerlendirilmesinde sunduğu katma değer

14 Prof. Dr. Cahid Civelek: "PET MR ile teşhiste toplam değer değişti: 2 kere 2 artık 4 değil, 5 değil, 6 yapıyor."

16 Prof. Dr. Tamer Kaya: "Alan çakışmalarında sınırları belirlemek ve hastaya iyi hizmet vermek için hekimlerin işbirliği gerekiyor"

20 Geleceğe dönüş: Dual Source BT ile 10 yıl

24 Cerrahi öncesi BOLD fMRI ve difüzyon traktografisi için eşzamanlı multi-slice (SMS) görüntüleme: vaka örnekleri

31 İlaç kaplı küreciklerle (DEB-TACE) kemoembolizasyon *syngo* DynaCT destekli

32 İnterstisyel brakiterapi tedavisi planlamasında yinelemeli metal artefaktı azaltımı

34 PSMA-Ligandları ile hibrit PET/MR görüntülemesi: prostat kanserine tanı koyulmasında geleceğin standardı mı?

37 Akciğer kanserinde avantaj sağlayan tarama araştırması

40 Eşzamanlı multi-slice Turbo Spin Eko ile epilepsi görüntülemesi

43 Abdomen ve pelviste eşzamanlı multi-slice hızlandırılmış serbest nefesli difüzyon ağırlıklı görüntüleme

46 Perspektif – eşzamanlı multi-slice difüzyon edinim stratejilerinin gelecekteki klinik nöroradyoloji uygulaması üzerindeki yüksek potansiyelli etkisi

50 CTA kullanarak bir anevrizmaya ve bir arteriovenöz malformasyona tanı koyulması

52 Metastaz yapmış renal hücreli karsinomda anti-anjiyojenik tedaviye tepkinin erken değerlendirmesi için hacimsel perfüzyon BT

54 Supin hasta pozisyonunda prostatın MR-kılavuzlu biyopsileri

57 Internal karotid arter anevrizmasının tedavisi *syngo* DynaCT destekli

58 Temporal bilgileri 3D görüntülemenin bir parçası haline getirmek – 3D akış paternlerini görselleştirmek *syngo* Dyna4D destekli

60 Bilgisayarlı tomografide kırk yıllık deneyim

62 Metal artefaktı sorunuyla başa çıkmak

65 Pulmoner stereotaktik radyasyon tedavisi için kolay ve hızlı hedef hacim tanımlaması

67 Siemens Sağlık ilk İkiz Robotik X-Ray sistemini tanıttı

14
Prof. Dr. Cahid Civelek: "PET MR ile teşhiste toplam değer değişti: 2 kere 2 artık 4 değil, 5 değil, 6 yapıyor."

İnovasyon
Dergi Yönetim Yeri: Yakacık Yolu No: 111 34870 Kartal-İstanbul **Telefon**: 444 0 633 **Faks**: 0216 459 20 31 **e-posta:** saglikinfo.tr@siemens.com
Yönetim: Siemens Healthcare Sağlık A.Ş. Adına Sahibi Soley Güzel **Genel Yayın Direktörü (Sorumlu):** Şevket On
Yayın Editörü: Doç. Dr. Mehmet Ertürk **Yayın Türü:** Yaygın-süreli-üç ayda bir
İçerik ve Tasarım Uygulama: Konak Medya Cebesoy Sokak Aziz Apt. No: 13 Daire: 4 34734 Sahrayıcedit-Kadıköy / İstanbul
e-Posta: bilgi@konakmedya.com **Telefon**: 0216 350 03 03 **Web:** www.konakmedya.com
Baskı ve Cilt: Özgün Ofset Aytekin Sok. Yeşilce Mah. No: 21 34418 4. Levent / İstanbul **Telefon:** (0212) 280 00 09 **Faks:** (0212) 264 74 33

Değerli meslektaşlarım,

İnovasyon'un bu sayısında da sizleri en içten duygularımla selamlamaktan büyük mutluluk duyuyorum. Bu kez de zengin içerikli bir sayı hazırlamaya çalıştık. Radyoloji teknolojisinin kat ettiği mesafeyi tüm açıklığı ile gözler önüne seren yazı ve olgu sunumlarının yanı sıra, gerçekleştirdiğimiz ilgi çekici röportajları da keyif alarak okuyacağınızı ümit ediyorum.

Bir önceki sayıdan bu yana iki önemli bilimsel kongre geçirdik. Ekim ayında Antalya'da 36. Radyoloji Kongresi TURKRAD 2015 organizasyonu gerçekleşti. Doyurucu bilimsel içeriği, çok kaliteli yerli ve yabancı konuşmacılar, uluslararası katılımcıların varlığı, Avrupa Acil Radyoloji Derneği ESER'in yıllık toplantısının paralel olarak düzenleniyor olması bu yıl da çok tatmin edici bir kongre geçirmemizi sağladı. Ulusal kongrelerimiz biz radyologlar için bilgi alışverişi gerçekleştirilen ortam olmanın ötesine bir anlam da taşıyor: Farklı şehirlerde yaşayan meslektaşlarımızı görmemizi, sosyalleşmemizi sağlayan araçlar oluyor. Bu anlamda özellikle asistan hekimler ve mecburi hizmetini yapmakta olan uzman hekimler için belirli sayıda kontenjan sağlayan Türk Radyoloji Derneği'ne de teşekkürlerimi sunuyorum.

Bu seneki ulusal kongremizin öncekilere göre bir farkı vardı. Türk Radyoloji Derneği'nin genel kurulu da kongre esnasında düzenlendi ve Ekim 2015-Ekim 2018 tarihleri arasında görev yapacak yeni yönetim kurulu belirlendi. Benim de birlikte görev yaptığım, eski yönetim kurulu içerisinden üç meslektaşımız başkan Prof. Dr. Abdülhakim Coşkun, Prof. Dr. Polat Koşucu ve Prof. Dr. Tuncay Hazırolan yeni yönetim içerisine de dahil oldular. Bu, Derneğin faaliyetlerindeki devamlılığın korunması açısından çok olumlu bir durum. Prof. Dr. Tuncay Hazırolan genel sekreterlik, Prof. Dr. Polat Koşucu ise mali sekreterlik görevlerini üstlendiler. Yeni dönemde başkanlığımızı ise Prof. Dr. Tamer Kaya yürütecek; başkan vekili Prof. Dr. Ayşenur Oktay, Doç. Dr. Muzaffer Başak, Doç. Dr. Pınar Koşar, Doç. Dr. Fazıl Gelal ve Doç. Dr. Fatih Gülşen de yeni yönetim kurulunun diğer üyeleri. Görev alan tüm meslektaşlarımıza başarılar diliyorum.

İkinci önemli kongre ise Amerika Birleşik Devletleri'nin Chicago kentinde düzenlene RSNA idi. RSNA her yıl olduğu gibi bu sene de disiplinimizdeki en son gelişmelerin konuşulduğu, aktarıldığı, tartışıldığı oturumları ve devasa fuar alanı ile tüm dünyadan radyologlar için bir çekim merkezi oldu. RSNA'in de ECR'ın "ECR meets" programına benzer bir "Country presents" programı başlattığını ve 2016 senesinin programına "Turkey presents" oturumunun eklendiğini belirteyim. Oturumda yer alacak meslektaşlarımıza şimdiden başarılar dilerim.

Sözlerimi alışılagelmiş şekilde, "Radyoloji tıbbın gören gözüdür" cümlesi ile bitiriyorum. Bir sonraki sayıda görüşmek üzere...

Dr. Şükrü Mehmet Ertürk
Yayın Editörü

Eşzamanlı multi-slice (SMS) eko düzlemsel görüntüleme kullanılan gelişmiş MRG difüzyon

Kawin Setsompop[1, 2]; Stephen F. Cauley[1, 2]; Lawrence L. Wald[1, 2]

[1] *Martinos Biomedikal Görüntüleme Merkezi, Radyoloji Bölümü, Massachusetts General Hospital, Charlestown, MA, ABD*
[2] *Radyoloji Bölümü, Harvard Medical School, Boston, MA, ABD*

Giriş

MRG'de birçok görüntüleme sekansının zamansal verimliliğini arttırmak için Eşzamanlı Çoklu Kesitli (SMS / Simultaneous Multi-Slice) [1] edinime dayalı paralel görüntülemenin kullanımında yakın zamanda önemli bir artış oldu. Özellikle de difüzyon MRG'si (dMRI / diffusion MRI) ve fonksiyonel MRG (fMRI / functional MRI) için SMS kullanımı klinisyenler ve araştırmacıların bu görüntüleme sekanslarıyla gerçekleştirebildiği araştırmaların kapsamını kökten değiştirdi. dMRI için, SMS, klinik ve nörobilimsel ortamlarda gerçekleştirilecek daha fazla karmaşık/gelişmiş difüzyon edinimlerini mümkün kılacak şekilde sınırlı bir zaman çerçevesinde daha çok bilgi elde etme imkanı sağladı.

dMRI'da difüzyon şifreleme gradyanlarının kullanımı nedeniyle zamansal ve uzaysal olarak değişkenlik gösteren büyük faz kontaminasyonu mevcut ve bu da çoklu çekim edinimlerin kullanımını engelliyor. Bu nedenle dMRI edinimleri genellikle hızlı tek çekim 2D spin-eko EPI sekansına dayalı oluyor. Bu sekans yüksek kaliteli görüntüleme sağlıyor ancak son derece verimsiz. Şekil 1, tek bir 2D görüntüleme kesitinin uyarıldığı ve bunun ardından difüzyon çözümlemesi gerçekleştirildiği ve sonra bu kesit için verilerin EPI çözümlemesi kullanılarak okunduğu/alındığı bu türden bir edinim için sekans şemasını gösteriyor. Bu süreç, tüm beyin kapsamı elde edilene kadar her bir görüntüleme için bir defa olmak üzere çoklu defa tekrar ediliyor. Gösterildiği gibi, difüzyon çözümlemesi periyodu edinim süresinin önemli bir kısmını oluşturabiliyor. Bu difüzyon çözümlemesi, tüm görüntüleme hacmi için çözümleme sağlayan manyetik alan gradyan pulse'ları kullanılarak gerçekleştiriliyor. Ancak her edinim periyodu için sadece tek bir kesit uyarılıyor ve ediniliyor ve uzun süren

1

Standart 2D kesitli dMRI



Kontrast çözümleme 3D ancak alım 2D
→ son derece verimsiz!

1 Standart 2D DWI tekniklerinin verimsizliği görülüyor. Uzun süren difüzyon kontrast-çözümlemenin tüm hacmi kapsamasına rağmen, sadece tek bir kesit ediniliyor. Eşzamanlı çoklu kesit, tek bir difüzyon çözümlemesi sırasında birçok görüntüleme kesitinin aynı anda edinilmesini sağlıyor. Sadece edinimin alım kısmını kısaltan tipik düzlem içi hızlandırma tekniklerinin aksine, SMS, çoklu bant faktörü arttırıldığından toplam tarama süresinde orantısal azaltmalar sağlıyor.

difüzyon çözümlemesinin tüm görüntüleme kesitleri için tekrar edilmesi gerekiyor ve bu da büyük bir verimsizliğe neden oluyor.

dMRI'da geleneksel 2D paralel görüntüleme hızlandırmasının [2-4] kullanılması, EPI'ın faz çözümleme adımlarının sayısını azaltıyor ve bu da görüntü distorsiyonunu ve bulanıklaştırıcı artefaktları azaltıyor. Ancak, bu türden bir teknik, özellikle uzun süren difüzyon çözümlemesi olmak üzere veri ediniminin diğer bileşenlerini değil sadece EPI çözümleme periyodunu kısalttığı için dMRI için önemli bir hızlandırma sağlamıyor. Eşzamanlı çoklu kesit (SMS) hızlandırmasının [1] kullanımı ise her bir edinim periyodu sırasında birçok görüntüleme kesitinin aynı anda edinilmesini sağlıyor (kesitler rekonstrüksiyon sırasında üst üste binmiş görünecektir) ve böylece hacimsel edinim gerçekleştirmek için gerekli olan edinim periyodlarının sayısını azaltıyor. Bu nedenle, SMS, toplam tarama süresini eşzamanlı uyarılmış kesitlerin sayısına eşit bir faktörde (çoklu bant (MB / multiband) faktörü) azaltarak dMRI'da tarama süresinin azaltılmasını sağlamakta çok daha etkili. Buna ek olarak, geleneksel paralel görüntülemenin aksine, SMS, EPI çözümleme periyodunu kısaltmıyor ve geleneksel paralel görüntülemenin istenmeyen √R SNR kusurundan etkilenmiyor.

Geniş Bant görüntüleme [5, 6], Eşzamanlı Görüntü Yeniden Odaklama (SIR / Simultaneous Image Refocusing) [7, 8] ve çoklu kesit görüntülemeye dayalı paralel görüntü rekonstrüksiyonu [9, 10] dahil olmak üzere tek çekim SMS-EPI'ye birçok SMS yöntemi uygulandı. Ancak, bu yöntemlerin neden olduğu önemli bir artefakt ve/veya sinyal-görüntü (SNR / signal-to-noise) kaybı, dMRI'da yaygın bir şekilde benimsenmelerine engel oldu. Özellikle de çoklu kesit görüntülemesine dayalı paralel görüntüleme beyin MRG'sinde yüksek g-faktörü gürültü amplifikasyonu gibi bir dezavantaja sahip. Bunun nedeni, kesit yönü boyunca görüntüleme görüş alanının (FOV / field-of-view) tipik olarak beyin edinimleri için küçük olması ve bunun da eşzamanlı edinilen kesitlerin örtüşen voksellerinin onları ayırmayı zorlaştıracak şekilde uzaysal olarak yakın olmasına neden oluyor. Örtüşen vokselleri arasındaki mesafeyi arttırmak için eşzamanlı edinilen kesitler arasında bir kesitlerarası görüntü kayması yaratan, CAIPIRINHA [11] adlı bir iyileştirilmiş paralel görüntüleme stratejisi, SMS ile ilişkili g-faktörü kusurunu azaltmak için bir yol olarak önerildi. CAIPIRINHA yöntemi, her bir RF pulse'ının eşzamanlı olarak edinilmekte olan kesitlerinin her biri için farklı bir faz modülasyonu sunmak üzere tasarlandığı her bir k-boşluğu çizgisi için farklı bir RF pulse'ı kullanarak bir kesitler arası kayma yaratıyor. Bu, çoklu çekim edinimleri için elverişli, ancak tüm k-boşluğu çizgilerini edinmek için sadece tek bir RF pulse'ının kullanıldığı tek çekim EPI için uygulanabilir değil. CAIPIRINHA'nın tek çekim EPI edinimleri için kullanılmasına yönelik bir ilk girişim, Nunes ve ark. tarafından gerçekleştirildi [9]. Burada, örtüşen vokseller arasındaki mesafeyi arttırmak için faz çözümlemesinde ve okuma yönlerinde Geniş Bant benzeri bir yaklaşım kullanıldı. Ancak, bu, voksel eğme (bulanıklaşma) artefaktlarıyla sonuçlandı ve örtüşen vokseller arasında uygulanabilen mesafeyi son derece kısıtladı. Bu makalede, artefaktları eğmeden faz çözümleme yönünde istenen voksel kaymalarını üretmek için Nunes'ın yaklaşımının bir modifikasyonu olan blipped-CAIPIRINHA yöntemini [12] açıklıyoruz. Bu yaklaşım, bize, dMRI edinim süresini önemli ölçüde kısaltmak için kullanılabilen SMS-EPI'ye dayalı yüksek kaliteli paralel görüntüleme becerisi sağladı.

Blipped-CAIPIRINHA

Blipped-CAIPIRINHA yöntemi, EPI okuması sırasında ilave Gz manyetik alan gradyan sinyalleri kullanıyor. Şekil 2, bu ilave Gz gradyan sinyalleriyle birlikte EPI çözümlemesinin standart Gx ve Gy gradyanlarını gösteriyor. Bu Gz sinyalleri, her bir k-boşluğu çizgisinin veri edinimi için eşzamanlı olarak uyarılan kesitler arasında farklı bir faz modülasyonu yaratmak için Gy gaz çözümleme sinyalleriyle aynı anda uygulanıyor. Bu örnekte, Gz sinyalleri, iki eşzamanlı edinilmiş kesit (Şekil 2'nin sağ üstünde gösterilen görüntü) arasındaki faz çözümleme (PE / phase encoding) yönü boyunca bir FOV/2 kayması yaratmak için uygulanıyor. İstenen kesitler arası kaymayı yaratmak için uygun bir gradyan sinyal alanının bu Gz sinyalleri için kullanılması gerekiyor.

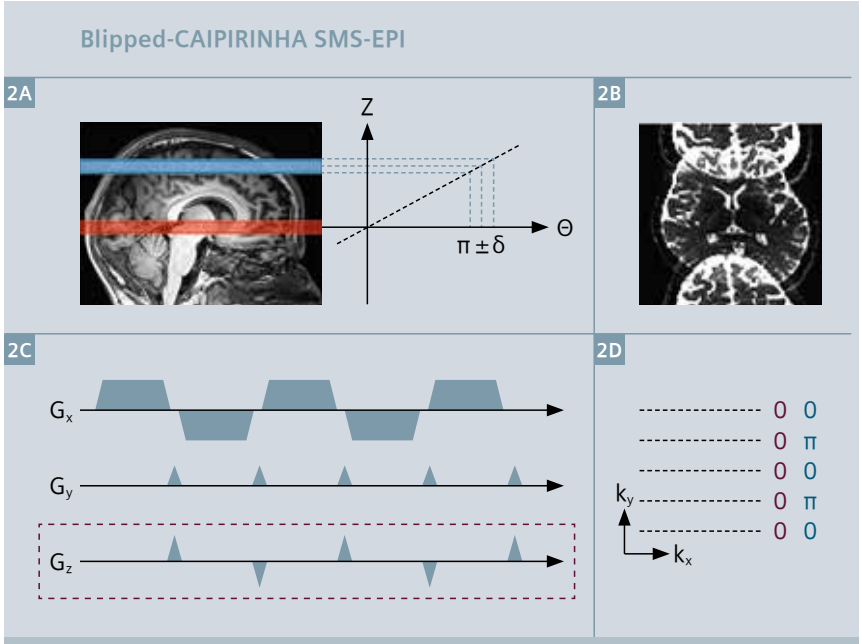

2 X, Y ve Z (okuma, Faz-Çözümleme ve Kesit) aksları boyunca uygulanan bir blipped-CAIPIRINHA SMS-EPI gradyan planı gösteriliyor. İki eşzamanlı edinilmiş kesit arasında bir FOV/2 kayması yaratmak için gerekli olan Gz gradyan sinyalleri gösteriliyor (2B'deki daraltılmış görüntü). Blipped-CAIPIRINHA yöntemi, voksel eğme artefaktlarıyla sonuçlanacak olan kesit boyu faz varyasyonunun akümülasyonunu önlemek için Gz gradyan sinyallerinin işaretini değiştiriyor. Her bir ky çizgisine uygulanan akümüle faz, iki kesit için gösteriliyor (2D).

Özellikle de Şekil 2'deki örnekte, her bir Gz sinyalinin, üst kesitte (mavi) yer alan spinlerde bir π faz artışı yaratması ve alt kesitte (kırmızı) artış yaratmaması gerekli. Gz sinyal dizisinin neden olduğu ky boyunca olan faz modülasyonları, üst (mavi) ve alt (kırmızı) görüntüleme kesitleri için Şekil 2'nin sağ altında gösteriliyor. Alt kesit için faz modülasyonu olmayınca, bu kesit etkilenmemiş oluyor. Diğer yandan, üst kesit için π faz artışında ky boyunca olan lineer faz modülasyonu, bu kesitin PE yönü boyunca FOV/2'de kaymasına neden oluyor. Bu nedenle, istenen FOV/2 kesitler arası kayma elde ediliyor.

Her bir Gz sinyalinin, Şekil 2'de gösterildiği şekilde edinilmekte olan sınırlı olarak kalın kesitler boyunca küçük bir 2δ faz varyasyonuna neden olacağının da unutulmaması gerekiyor. Her bir sinyalin neden olduğu bu kesitboyu faz varyasyonu, çok küçük bir sinyal atenüasyonu ile sonuçlanıyor (tipik olarak %1'den az). Blipped-CAIPIRINHA'da önemli olan kavram, EPI çözümlemesi sırasında akümülasyon sağlamak ve önemli sinyal atenüasyonuna neden olmak için gradyan momentinin ve bu kesit boyu faz varyasyonunun kapasitesini sınırlamak için alternatif pozitif ve negatif gradyan sinyallerinin kullanımı. Bu, kesit boyu faz ortadan kaldırma ve voksel eğme artefaktlarının akümülasyonuyla sonuçlanacak şekilde sadece pozitif Gz sinyallerinin kullanıldığı Geniş Bant yaklaşımı sorununu çözüyor. Böylece, blipped CAIPIRINHA yöntemi, EPI'de eşzamanlı olarak edinilen kesitler için verimli CAIPIRINHa kontrollü örtüşen programları kolaylaştırıyor. Bu, Şekil 3'te gösterilen 3T'deki bir 32 kanallı baş coil'i kullanılarak edinilen 3x kesit hızlandırılmış (SMS 3) örneğini incelerken açıkça görülebilir. Burada, FOV/2 kaymalı ve kaymasız paralel görüntüleme rekonstrüksiyonlarıyla ilişkili g-faktörü karşılaştırılıyor (her ikisi de kesit GRAPPA ile). Eşzamanlı edinilen kesitler arasında kaymasız uygulandığında, ortalama elde edilen SNR (1 / g-faktörü) önemli bir düşüş göstererek %68'e düştü. FOV/2 kaymasına sahip blipped-CAIPIRINHA yöntemi, standart geniş bant yaklaşımında mevcut olacak olan 3,5 voksel eğmesini ortadan kaldırırken SNR'nin %99'ından fazlasını elde etti. Bu nedenle, blipped-CAIPIRINHA, önemli bir SNR kusuru oluşturmadan dMRI'da üç kat hızlı edinimleri mümkün kılıyor. (Bazı bölgelerde elde edilen SNR'nin, düşük düzlem içi GRAPPA edinimlerinde daha önce sergilendiği şekilde rekonstrüksiyon sürecinde bazı gürültü iptallerine işaret eden bütünlükten biraz daha büyük olduğuna dikkat edin [13]).

3

32 kanallı baş coil'e sahip SMS-3 Blipped-CAIPIRINHA

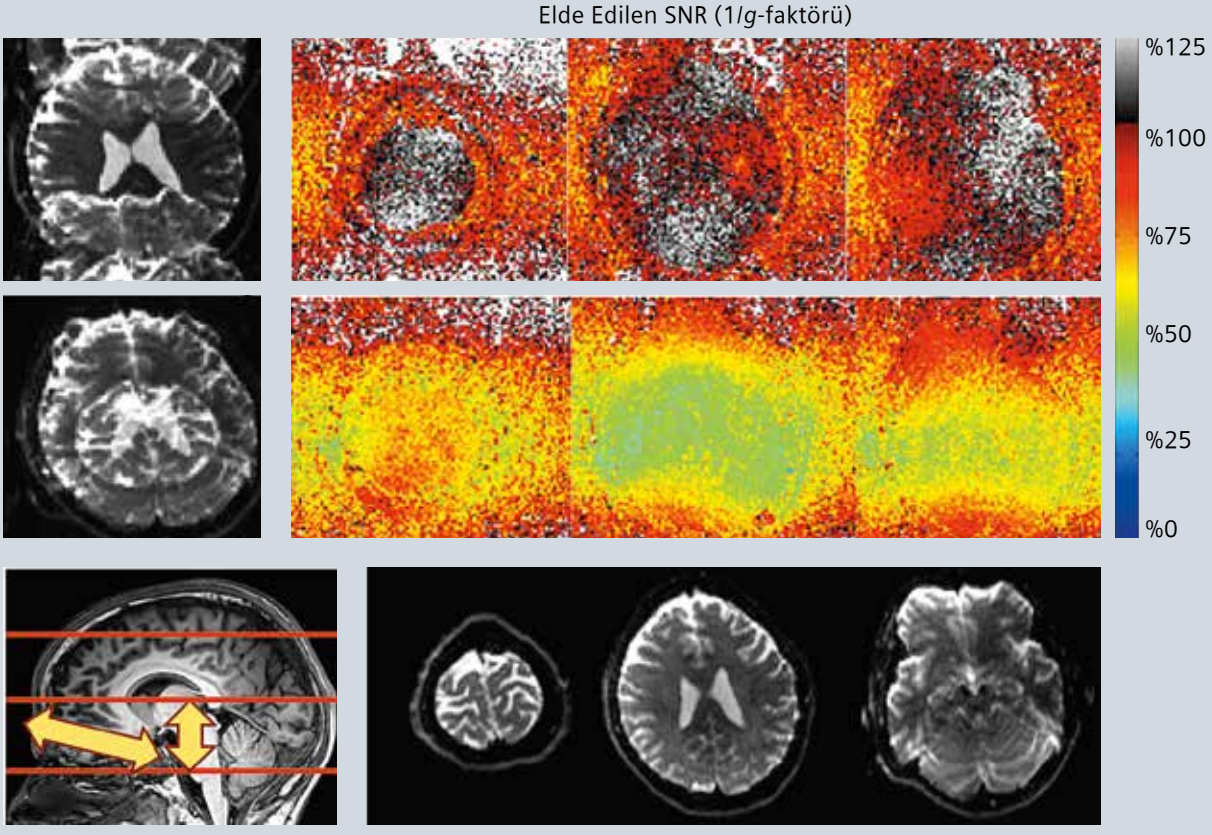

3 Siemens'in 32 kanallı coil'i kullanılarak 3T'de elde edilen SMS-3 hızlandırmasındaki MS-EPI. FOV/2 kaymalı ve kaymasız paralel görüntüleme rekonstrüksiyonlarıyla ilişkili g-faktörü karşılaştırılıyor. Kaymasız uygulandığında, elde edilen SNR (1 / g-faktörü) önemli bir düşüş göstererek %68'e düştü. FOV/2 kaymasına sahip blipped-CAIPIRINHA yöntemi, standart geniş bant yaklaşımında mevcut olacak olan 3,5 voksel eğmesini ortadan kaldırırken SNR'nin %99'ından fazlasını elde etti.

Yüksek kesit hızlandırma faktörleri için sinyalli-CAIPIRINHA kullanımı söz konusu olduğunda, dikkatli bir şekilde gerçekleştirilmesi gereken birçok sekans tasarım ve görüntü rekonstrüksiyon özelliği bulunuyor. Difüzyon-ağırlıklı görüntüleme (DWI / diffusion-weighted imaging) için özellikle SMS edinimlerinde çoklu kesitlerin eşzamanlı olarak uyarılmasını sağlayan çoklu bant RF pulse'ının tasarımı önemli. Çoklu bant RF pulse'ları SAR'da önemli bir artışa neden olabilir ve bu da yüksek SAR spin-eko 90-180 pulse'larına dayandığı için özellikle sorunlu. SMS-3 hızlandırmasında, VERSE algoritmasının [14] kullanımının 3T'de in vivo DWI için yeterli SAR azalması sağladığı görüldü. Ancak, VERSE'in sağladığı SAR azaltması rezonans dışı frekanslarda kesit profili çarpıtmasına neden oluyor. Bu, VERSE'in uygulanmasından önce kesit-profili kalitesini iyileştiren bir yüksek zaman-bant genişliği ürünüyle birlikte RF pulse tasarımı için SLR algoritmasının kullanımıyla hafifletilebilir. Şekil 4 (A, B), hem SLR hem de VERSE algoritmaları kullanılarak tasarlanan 3 değerinde kesit hızlandırma faktörüne sahip geniş bant 90-180 pulse'larını gösteriyor. Şekil 4A, ilgili gradyan pulse'larıyla birlikte VERSE 90 ve 180 RF pulse'larını gösteriyor. Şekil 4, bir standart tek kesit 90-180 RF pulse çiftinden elde edilen ve 3 değerindeki kesit hızlandırma faktörü RF pulse çiftinden elde edilen kesit-profillerinin karşılaştırmasını gösteriyor. Burada, hem rezonansta hem de 50 Hz rezonans dışında yüksek kaliteli kesit profilleri elde ediliyor. VERSE ve SLR'nin kombine tasarımına ek olarak, SAR ve MB pulse'larının pik güçlerini azaltmak için çeşitli diğer yaklaşımlar da geliştirildi. Bu teknikler özellikle daha yüksek kesit hızlandırmalarında ve/veya ultra-yüksek görüntüleme için faydalı. Pik gücü azaltmak için, bir faz optimizasyon programı [16], bir pulse zaman kayması yöntemi [17] ve yassı bir spin-eko uyarma fazı sağlamak için birleştirilen uzamsal olarak değişken fazlara sahip 90° ve 180° fazların kullanımıyla faz optimizasyonunun kombine bir yaklaşımı [18, 19] önerildi. Buna ek olarak, Kesit Sayısından Bağımsız Güç (PINS / Power Independent of Number of Slices) [20] ve MultiPINS [21] RF pulse tasarımları,

Çoklu bantlı RF pulse'ı: SLR & VERSE algoritması
yüksek kaliteli kesit profili ve düşük SAR

4A

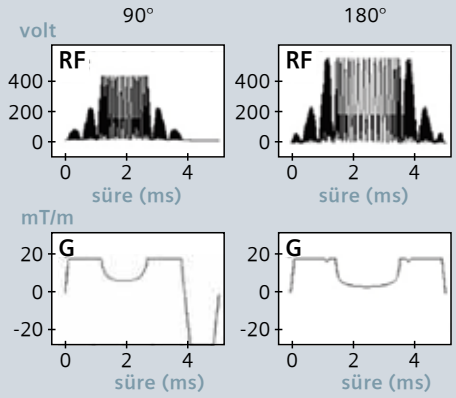

4B

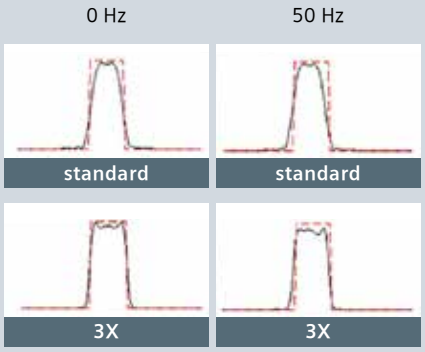

Kesit-GRAPPA recon: sızıntı bloku ve çift çekirdek

4C

Kesitler arası azaltılmış sinyal sızıntısı

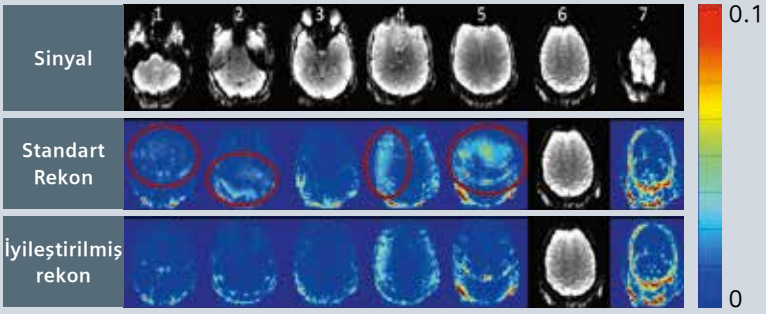

4D

Azaltılmış N/2 hayalet seviyesi

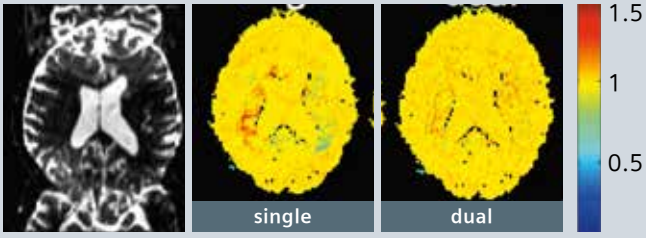

4 Blipped-CAIPIRINHA yöntemi için kritik uygulama özellikleri vurgulanıyor. Hem SLR hem de VERSE algoritmaları kullanılarak tasarlanmış kesit hızlandırma faktörü-3'e sahip çoklu bant 90-180 pulse'ları gösteriliyor. (4A) İlgili Gradyan pulse'larıyla birlikte VERSE 90 ve 180 RF pulse'ları. (4B) Bir standart tek kesit 90-180 RF pulse çiftinden elde edilen kesit profillerinin ve kesit hızlandırma faktörü 3 RF pulse çiftinden elde edilen kesit profillerinin bir karşılaştırması. Bu pulse'lar, pik güç ve SAR'ı sınırlandırırken görüntü kalitesini sağlamak için gerekli. "SızıntıBloku" Kesit-GRAPPA rekonstrüksiyon tekniğinin eşzamanlı edinilen kesitler arasındaki sızıntı sinyal kontaminasyonunu azaltmak konusundaki faydaları gösteriliyor. (4C) 6. görüntüleme kesiti (bir SMS 7 edinimi için) üzerindeki ayrı sızıntı sinyal kontaminasyonları standart kesit-GRAPPA rekonstrüksiyonu ile karşılaştırıldığında büyük ölçüde azaltılıyor. FOV/2 kayma verisine sahip SMS 3 blipped-CAIPIRINHA EPI'sini ayırmaya yönelik "çift çekirdek" kesit-GRAPPA kullanımı gösteriliyor. (4D) Çift çekirdekler, kesit daraltılmış k-boşluk verilerinin çift ve tek çizgileri için özel olarak çalışıyor ve hem kesit verilerinin hem de ilişkili gölgenin temiz bir şekilde ayrılmasını sağlıyor (tipik gölge düzeltmesinin uygulanması öncesinde).

pik gücü veya SAR'ı yükseltmeden çok sayıda görüntüleme kesitini eşzamanlı olarak uyarmak/yeniden odaklamak için bir strateji olarak önerildi.

SMS-EPI görüntü rekonstrüksiyonunun kalitesini iyileştirmek için çeşitli teknikler geliştirildi. SMS rekonstrüksiyonu için orijinal SENSE/GRAPPA yaklaşımı [22] kesitler arası FOV kaymalarına sahip CAIPIRINHA edinimlerini [23-25] kolaylaştırmak için modifiye edildi. Blipped-CAIPIRINHA SMS-EPI rekonstrüksiyonu için yaygın olarak kullanılan Kesit-GRAPPA [12], bir "SızıntıBloku" tekniği [26] aracılığıyla sağlam rekonstrüksiyon sağlamak için yeniden tasarlandı. Bu teknik, eşzamanlı olarak edinilen kesitler arasındaki sızıntı sinyal kontaminasyonunu azaltıyor ve yüksek hızlarda zamansal sabitliği iyileştiriyor. Şekil 4C, 32-kanallı baş coil'i kullanan SMS-7'de blipped-CAIPIRINHA edinimi için standart ve iyileştirilmiş SızıntıBloku kesit-GRAPPA rekonstrüksiyonlarındaki sinyal sızıntısı kontaminasyonunun bir karşılaştırmasını gösteriyor. 6. görüntüleme kesitinin üzerindeki ayrı sızıntı sinyal kontaminasyonlarının SızıntıBloku rekonstrüksiyonu kullanılarak büyük ölçüde azaltıldığı açıkça görülebiliyor.

SMS-EPI rekonstrüksiyonu için dikkate alınması gereken diğer bir önemli nokta, N/2 görüntü gölgeleme artefaktlarının en aza indirgenmesine ilişkin. Her bir eşzamanlı görüntüleme kesiti için özel bir gölge düzeltmenin gerekli olabilmesi nedeniyle bu özellikle önemli (farklı kesit lokasyonları için N/2 gölgesinin faz hatasındaki farklılıklar nedeniyle). Bu nedenle, N/2 gölgesi, paralel görüntüleme (kesit örtüşmemesi) rekonstrüksiyonu öncesinde kesit daraltılmış veri setinden temiz bir şekilde kaldırılamıyor. Kesit-daraltılmış k-boşluğu verilerinin çift ve tek çizgilerine ayrı GRAPPA çekirdeklerinin uygulandığı bir "çift çekirdek" kesit-GRAPPA'sının kullanımının bu sorunun üstesinden geldiği görüldü [15]. Bu yöntem, hem kesit verilerinin hem de ilişkili gölgenin, tipik gölge düzeltmesinin uygulanmasından önce temiz bir şekilde ayrılabilmesini sağlıyor.

Şekil 4D, i) tek çekirdek kesit-GRAPPA ve ii) çift çekirdek kesit-GRAPPA yaklaşımları kullanılarak rekonstrükte edilen FOV/2 kaymasına sahip bir SMS-3 blipped-CAIPIRINHA SMS EPI için N/2 gölge artefakt seviyesinin bir karşılaştırmasını gösteriyor. SMS ediniminde üst görüntüleme kesitinin gölge artefaktının, doğrudan orta görüntüleme kesitinin ortasına denk geldiğine (FOV/2 kesitler arası kayma nedeniyle) dikkat edin. Bu, tek çekirdek kesit-GRAPPA yaklaşımının gölgeleme artefaktının örtüşmesini doğru bir şekilde ortadan kaldırmasını önlüyor. Şekil 4, orta görüntüleme kesitinin merkezindeki ilgili büyük rekonstrüksiyon artefaktını gösteriyor. Çift çekirdek kesit-GRAPPA'nın kullanımıyla, bu artefakt hafifletildi. Çift çekirdek yaklaşımı SENSE/GRAPPA rekonstrüksiyonuna başarılı bir şekilde uygulandı [27] ve yöntemin bir uzantısı da faz çözümleme çizgisi öbekleşmesiyle ilişkili artefaktların üstesinden gelmek için kullanıldı [28]. En son olarak, SMS verilerinin SENSE temelli rekonstrüksiyonu için, gölge artefaktının bir kesit özel faz hatası paralel görüntüleme rekonstrüksiyonunun başarılı bir şekilde bir parçası haline getirildi [29].

Difüzyon-ağırlıklı görüntüleme uygulamaları

RF pulse'larının ve görüntü rekonstrüksiyon çerçevesinin dikkatli tasarımıyla, blipped-CAIPIRINHA, DWI için yüksek kaliteli SMS-EPI verilerinin verimli edinimini sağlıyor. Zamanın sınırlı olduğu klinik ortamlarda, DWI genellikle sadece az sayıda difüzyon çözümleme yönü ile sınırlanıyor. Bu ise araştırmaları, sadece görünür difüzyon katsayısı (ADC / apparent diffusion coefficient) gibi en temel difüzyon bilgilerini inceleyecek şekilde sınırlandırıyor. Blipped-CAIPIRINHA SMS EPI'nin kullanımıyla, difüzyon-ağırlıklı edinimle, göz ardı edilebilir SNR kaybı ve artefakt seviyelerine sahip yüksek kaliteli veriler sağlamak için 3 kata ulaşacak biçimde güçlü bir şekilde hızlandırılabiliyor. Bu, daha karmaşık difüzyon modellerini/ölçütlerini mümkün kılacak şekilde, bir klinik olarak ilgili zaman çerçevesinde daha fazla difüzyon yönünün düşünülebilmesini mümkün kıldı (örn. Fraksiyonel Anizotropi (FA / Fractional Anisotrophy), Difüzyon Kürtosisi ve fiber takip). Şekil 5, Difüzyon Tensör Görüntüleme (DTI / Diffusion Tensor Imaging), Q-ball ve Difüzyon Spektrum Görüntülemeye (DSI / Diffusion Spectrum Imaging) dayalı tipik nöro-görüntüleme edinimleri için 3 kat hızlandırmaya ulaşmak için blipped-CAIPIRINHA'nın kullanımını gösteriyor. Burada, renkli FA, Oryantasyon Dağıtım Fonksiyonu (ODF / Orientation Distribution Function) ve bu difüzyon modellerinden elde edilen fiber takip sonuçları, standart SMS-1 ve blipped CAIPIRINHA SMS-3 edinimleri kullanılarak karşılaştırılıyor. Her durumda, sonuçların yüksek kalitesi, blipped-CAIPIRINHA tekniğiyle 3 kat hızda sağlanıyor.

DWI'ın, doku anomalilerine karşı yüksek oranda hassasiyetinin kanıtlandığı beyin dışındaki alanlarda uygulanmasına artan bir ilgili bulunuyor. Yukarıda anlatılan nöro-görüntüleme uygulamalarına benzer şekilde, blipped-CAIPIRINHA SMS-EPI, vücuttaki edinimleri hızlandırmak konusunda bir rol oynayabilir. Burada, büyük bir düzlem içi FOV'un şifrelenmesi gerekiyor ve görüntü çarpıtılmasını önlemek için düzlem içi hızlandırma (tipik olarak faktör 2) kullanılıyor. Kesitteki ve düzlem içi yönlerdeki hızlandırmaların uyumlu olmasına rağmen, her ikisinin de kullanımı yüksek toplam hızlandırma faktörüne yol açabiliyor (iki hızlandırma faktörünün ürünü) ve daha yüksek g-faktörü gürültü amplifikasyonlarıyla sonuçlanıyor. SNR'nin doğal olarak düşük olduğu DWI uygulamaları için, gürültü kusurunu minimum seviyede tutmak isteniyor. Bu nedenle vücutta blipped-CAIPIRINHA SMS-EPI için tipik olarak kombine bir SMS-2 ve iç düzlem 2 hızlandırma stratejisi kullanılıyor.

Şekil 6, blipped-CAIPIRINHA SMS faktörü 2'nin dahil edildiği veya edilmediği bir standart iç düzlem 2 hızlandırmasından elde edilen karaciğer, tüm vücut ve göğüs görüntülemesi sonuçlarını gösteriyor. Görüntüleme sonuçları neredeyse aynı ve blipped-CAIPIRINHA edinimi görüntüleme süresinde 2 kat bir hızlanma sağlıyor. Bu, özellikle çok sayıda görüntüleme kesitinin edinildiği tüm vücut DWI'ı için faydalı. Bu uzun süren taramaları kısaltmak (temel ADC ölçütüne odaklanan standart difüzyon taramaları için genellikle yaklaşık 20 dakika gerekli), klinik ortamlarda tüm vücut DWI'ının geniş çaplı benimsenmesi üzerinde önemli bir etkiye sahip olacak.

5

3x daha hızlı dMRI

Q-ball: 12 dk → 4 dk



DTI: 10 dk → 3 dk

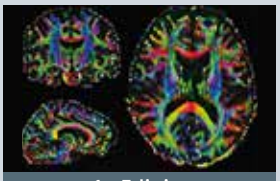

1x Edinim

3x Edinim

DSI: 45 dk → 15 dk

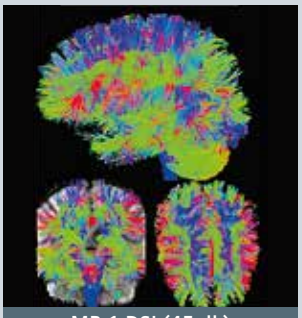

MB-1 DSI (45 dk)

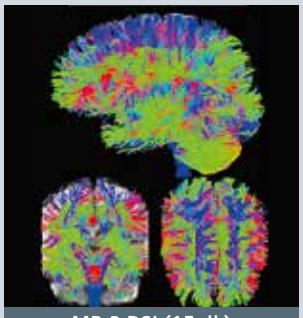

MB-3 DSI (15 dk)

5 Siemens'in 32 kanallı baş coil'i kullanan 3T'de standart SMS 1 ve blipped-CAIPIRINHA SMS 3 edinimleri kullanılarak Difüzyon Tensör Görüntüleme, Q-ball ve Difüzyon Spektrum Görüntülemesi karşılaştırılıyor. Renkli FA, Oryantasyon Dağıtım Fonksiyonu ve fiber takip sonuçlarındaki yüksek benzerlik seviyesi açıkça görülebiliyor.

6

Beynin dışındaki uygulamalar

Karaciğer difüzyonu

b = 50

SMS-1

SMS-2

b = 400

SMS-1

SMS-2

b = 800

SMS-1

SMS-2

ADC

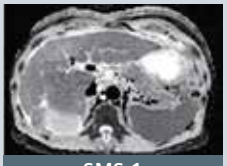

SMS-1

SMS-2

Tüm vücut difüzyonu

SMS-1

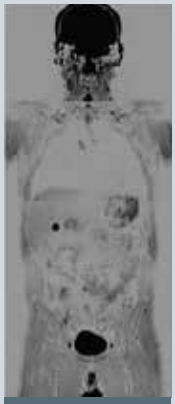

SMS-2

Meme difüzyonu

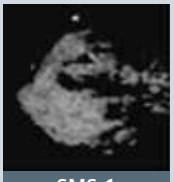

SMS-1

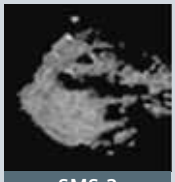

SMS-2

6 Vücuttaki DWI'ın yeni çıkan uygulamaları sergileniyor. SMS 2 ve iç düzlem GRAPPA 2'ye sahip blipped-CAIPIRINHA büyük FOV vücut difüzyonunda kullanıldı.
İç düzlem GRAPPA 2'ye sahip geleneksel DWI'a nispi olarak benzer bir görüntü kalitesi görülebiliyor.
Blipped-CAIPIRINHA SMS, özellikle vücudun büyük FOV DWI'ındaki distorsiyonların azaltılması için kritik olan iç düzlem GRAPPA hızlandırmasının etkili kombinasyonunu mümkün kılıyor.
Blipped-CAIPIRINHA SMS-EPI ile benzer görüntü kalitesine sahip 2 faktör tarama süresi kısalmaları, karaciğer, meme ve tüm vücut DWI'ı için elde edilebiliyor.

Referanslar

1 Larkman DJ, Hajnal J V, Herlihy AH, Coutts GA, Young IR, Ehnholm G. Use of multicoil arrays for separation of signal from multiple slices simultaneously excited. J Magn Reson imaging. 2001;13:313–7.

2 Pruessmann KP, Weiger M, Scheidegger MB, Boesiger P. SENSE: sensitivity encoding for fast MRI. Magn Reson Med [Internet]. 1999 Nov;42(5):952–62. Available from: 10.1002/(SICI)1522-2594(199911)42:5<952::AID-MRM16>3.0.CO;2-S.

3 Griswold MA, Jakob PM, Heidemann RM, Nittka M, Jellus V, Wang J, et al. Generalized autocalibrating partially parallel acquisitions (GRAPPA). Magn Reson Med [Internet]. 2002 Jun [cited 2014 Jan 21];47(6):1202–10. Available from: http://www.ncbi.nlm.nih.gov/pubmed/12111967.

4 Sodickson DK, Manning WJ. Simultaneous acquisition of spatial harmonics (SMASH): fast imaging with radiofrequency coil arrays. Magn Reson Med [Internet]. 1997 Oct;38(4):591–603. Available from: http://www.ncbi.nlm.nih.gov/pubmed/9324327.

5 Paley MNJ, Lee KJ, Wild JM, Griffiths PD, Whitby EH. Simultaneous parallel inclined readout image technique. Magn Reson Imaging [Internet]. 2006 Jun [cited 2014 Sep 9];24(5):557–62. Available from: http://www.ncbi.nlm.nih.gov/pubmed/16735176.

6 Weaver JB. Simultaneous Multislice Acquisition of MR Images. 1988;284:275–84.

7 Feinberg D a., Reese TG, Wedeen VJ. Simultaneous echo refocusing in EPI. Magn Reson Med. 2002;48(1):1–5.

8 Reese TG, Benner T, Wang R, Feinberg D a., Van Wedeen J. Halving imaging time of whole brain diffusion spectrum imaging and diffusion tractography using simultaneous image refocusing in EPI. J Magn Reson Imaging. 2009;29(3):517–22.

9 Nunes RG, Hajnal J V, Golay X, Larkman DJ. Simultaneous slice excitation and reconstruction for single shot EPI . Proc Intl Soc Mag Reson Med. 2006. p. 293.

10 Moeller S, Yacoub E, Olman C a, Auerbach EJ, Strupp J, Harel N, et al. Multiband multislice GE-EPI at 7 tesla, with 16-fold acceleration using partial parallel imaging with application to high spatial and temporal whole-brain fMRI. Magn Reson Med [Internet]. 2010 May [cited 2014 Jan 21];63(5):1144–53. Available from: http://www.pubmedcentral.nih.gov/articlerender.fcgi?artid=2906244&tool=pmcentrez&rendertype=abstract.

11 Breuer FA, Blaimer M, Heidemann RM, Mueller MF, Griswold MA, Jakob PM. Controlled aliasing in parallel imaging results in higher acceleration (CAIPIRINHA) for multi-slice imaging. Magn Reson Med. 2005;53:684–91.

12 Setsompop K, Gagoski BA, Polimeni JR, Witzel T, Wedeen VJ, Wald LL. Blipped-controlled aliasing in parallel imaging for simultaneous multislice echo planar imaging with reduced g-factor penalty. Magn Reson Med [Internet]. 2012 May [cited 2014 Jan 21];67(5):1210–24. Available from: http://www.pubmedcentral.nih.gov/articlerender.fcgi?artid=3323676&tool=pmcentrez&rendertype=abstract.

13 Polimeni JR, Wiggins GC, Wald LL. Characterization of artifacts and noise enhancement introduced by GRAPPA reconstructions. Proc Intl Soc Mag Reson Med. 2008. p. 1286.

14 Conolly SM, Nishimura DG, Macovski A, Glover GH. Variable-rate selective excitation. J Magn Reson [Internet]. 1988 Jul [cited 2012 Jul 4];78(3):440–58. Available from: http://linkinghub.elsevier.com/retrieve/pii/002223648890131X.

15 Setsompop K, Cohen-Adad J, Gagoski BA, Raij T, Yendiki A, Keil B, et al. Improving diffusion MRI using simultaneous multi-slice echo planar imaging. Neuroimage [Internet]. Elsevier Inc.; 2012 Oct 15 [cited 2014 Jan 30];63(1):569–80. Available from: http://www.pubmedcentral.nih.gov/articlerender.fcgi?artid=3429710&tool=pmcentrez&rendertype=abstract.

16 Wong E. Optimized phase schedules for minimizing peak RF power in simultaneous multi-slice RF excitation pulses. Proc Intl Soc Mag Reson Med [Internet]. 2012 [cited 2014 Jan 21]. p. 2209. Available from: http://scholar.google.com/scholar?hl=en&btnG=Search&q=intitle:Optimized+phase+schedules+for+minimizing+peak+RF+power+in+simultaneous+multi-slice+RF+excitation+pulses#0.

17 Auerbach EJ, Xu J, Yacoub E, Moeller S, Uğurbil K. Multiband accelerated spin-echo echo planar imaging with reduced peak RF power using time-shifted RF pulses. Magn Reson Med. 2013 May;69(5):1261–7.

18 Zhu K, Kerr AB, Pauly JM. Nonlinear-Phase Multiband 90°-180° RF Pair With Reduced Peak Power. Proc Intl Soc Mag Reson Med. 2014. p. 1440.

19 Sharma A, Bammer R, Stenger VA, Grissom W a. Low peak power multiband spokes pulses for B 1 + inhomogeneity-compensated simultaneous multislice excitation in high field MRI. Magn Reson Med [Internet]. 2015;doi: 10.1002/mrm.25455. Available from: http://doi.wiley.com/10.1002/mrm.25455.

20 Norris DG, Koopmans PJ, Boyacioğlu R, Barth M. Power Independent of Number of Slices (PINS) radiofrequency pulses for low-power simultaneous multislice excitation. Magn Reson Med [Internet]. 2011 Nov [cited 2014 Jan 10];66(5):1234–40. Available from: http://www.ncbi.nlm.nih.gov/pubmed/22009706.

21 Eichner C, Wald LL, Setsompop K. A low power radiofrequency pulse for simultaneous multislice excitation and refocusing. Magn Reson Med [Internet]. 2014 Oct [cited 2014 Sep 25];72:949–58. Available from: http://www.ncbi.nlm.nih.gov/pubmed/25103999.

22 Blaimer M, Breuer F a, Seiberlich N, Mueller MF, Heidemann RM, Jellus V, et al. Accelerated volumetric MRI with a SENSE/GRAPPA combination. J Magn Reson imaging [Internet]. 2006 Aug [cited 2014 Oct 13];24(2):444–50. Available from: http://www.ncbi.nlm.nih.gov/pubmed/16786571.

23 Stäb D, Ritter CO, Breuer F a, Weng AM, Hahn D, Köstler H. CAIPIRINHA accelerated SSFP imaging. Magn Reson Med. 2011;65:157–64.

24 Blaimer M, Choli M, Jakob PM, Griswold M a, Breuer F a. Multiband phase-constrained parallel MRI. Magn Reson Med [Internet]. 2013 Apr [cited 2014 Jul 21];69(4):974–80. Available from: http://www.pubmedcentral.nih.gov/articlerender.fcgi?artid=3606646&tool=pmcentrez&rendertype=abstract.

25 Moeller S, Vu AT, Auerbach E, Ugurbil K, Yacoub E. RO extended FOV SENSE/GRAPPA for multiband imaging with FOV shift. Proc Intl Soc Mag Reson Med. 2014. p. 4396.

26 Cauley SF, Polimeni JR, Bhat H, Wald LL, Setsompop K. Interslice leakage artifact reduction technique for simultaneous multislice acquisitions. Magn Reson Med [Internet]. 2014 [cited 2014 Jan 28];72:93–102. Available from: http://www.ncbi.nlm.nih.gov/pubmed/23963964.

27 Koopmans PJ, Poser BA, Breuer FA. 2D-SENSE-GRAPPA For Fast, Ghosting-Robust Reconstruction of In-Plane and Slice Accelerated Blipped-CAIPI-EPI. Proc Intl Soc Mag Reson Med. 2015. p. 2410.

28 Moeller S, Auerbach EJ, Vu AT, Lenglet C, Sotiropoulos SN, Ugurbil K, et al. EPI 2D ghost correction and integration with multiband : application to diffusion imaging at 7T. Proc Intl Soc Mag Reson Med. 2015. p. 248.

29 Zhu K, Dougherty RF, Takahashi A, Pauly J, Kerr AB. Nyquist Ghosting Correction For Simultaneous Multislice Echo Planar Imaging. 2014. p. 647.



İletişim

Kawin Setsompop
Massachusetts General Hospital
Martinos Center for Biomedical Imaging
Building 75, Room 2.102, 13th Street
Charlestown, MA, 02129, ABD
Telefon: +1 617-669-6640
kawin@nmr.mgh.harvard.edu

^{18}F-FDG PET/MR: multipl miyelom hastalarının değerlendirilmesinde sunduğu katma değer

Dr. Jorge Oldan; Dr. Hakan İlaslan; Dr. Shetal N. Shah

Görüntüleme Enstitüsü, Cleveland Clinic, Cleveland, Ohio, ABD

Vaka özeti

Önceden tanılı CD 20 pozitif multipl miyeloma sahip 68 yaşındaki kadın hasta kontrol muayenesine geldi. Egzersiz yapmakla bağlantılı görünen ve kas kramplarını kapsayan, geçtiğimiz birkaç ay içerisinde de artmış olan sırt, kaburga ve sağ kalça ağrılarından şikayetçiydi. Bunların refrakter asekretuar klonlara işaret edebileceğinden endişe duyulduğundan, hastalığın kapsamını değerlendirmek için bir PET/MR taraması gerçekleştirildi.

Görüntüleme bulguları

Kafatasının tepe noktasından kalçalara gerçekleştirilen ve omuriliğin aksiyal HASTE, T1-ağırlıklı FLASH, koronal T2w TSE ve sagittal T2'sini de kapsayan Eşzamanlı fluorodeoksiglukoz F^{18} (^{18}F-FDG) PET/MR taraması gerçekleştirildi. Omurilik, pelvis ve proksimal femurlar boyunca bir 1,6 x 1,2 cm ilyak lezyonunda 4,4'e varan SUV_{max} ile artan ^{18}F-FDG alımıyla difüz anormal heterojen kemik iliği sinyali vardı. Çoklu fokal kaburga lezyonları (SUV_{max} 5,6 ve 3 x 1,4 cm'ye varan) ve sağ posterior L1 öğeleri içerisinde bir 1,7 cm lezyon da vardı (SUV_{max} 5,2) Özellikle de omurga T2 ağırlıklı görüntülerde ve artan T2 sinyali alanlarına denk gelen artan ^{18}F-FDG alımının fokal alanlarında heterojen bir görünümle difüz olarak T1 hipointensti.

Buna ek olarak hemokromotoz nedeniyle bir difüz T2 hipointens karaciğer arka planında hafif T1 ve T2 hiperintens karaciğerle hepatik segment V'de (SUV_{max} 3,0) bir soliter 1 cm hipermetabolik lezyon vardı.

Tanı

Aksiyal kemik iliğinin difüz olarak dahil olduğu ve karaciğerde ekstra-iliksi yayılıma sahip olan multipl miyelom (karaciğer biyopsisi ile teyit edildi).

Tartışma ve sonuç

Vaka, aksiyel iskelet içerisinde ve ^{18}F-FDG PET/MR'da kemik iliği dışı yayılıma sahip olan multipl miyelomun difüz çeşidini sergiliyor. İlerlemenin bu kanıtıyla mevcut rejiminde prednizon artırıldı ve ritüksimab eklendi. Tedavi sırasında hastalığı ilerlemeye devam etti. Ağrı bölgeleri için hafifletici radyoterapi yapıldı ve hasta daha fazla kemoterapi aldı. Hastalık en sonunda klinik olarak ilerleme gösterdi ve hasta, taramanın gerçekleştirilmesinin ardından bir yıldan kısa sürede öldü. Multipl miyelom olgun plazma hücrelerinin monoklonal proliferasyonundan kaynaklanan bir neoplazma. Son derece nadir görülüyor ve ABD'de tüm yeni kanser vakalarının %1,4'ünü oluşturuyor.

Ancak Hodgkin dışı lenfomadan sonra ikinci en yaygın hematolojik habis ve 2014'te 24.050 vaka ve 11.090 ölüm ile yaşlılarda en yaygın görülen primer kemiksel habis [1]. Anemi (en yaygın), kemik ağrısı, renal yetersizlik, halsizlik, kalsiyum fazlalığı ve/veya kilo kaybı ile ortaya çıkıyor ve yılda %1 oranıyla MGUS (tespit edilmemiş monoklonal gamopati olarak bilinen bir asemptomatik habis hastalıktan evriliyor [2]. 5 yıllık hayatta kalma oranı %44,9 ve düşük [1].

Tablo 1: Durie-Salmon Plus (DS Plus) evreleme sistemi

Durie-Salmon		PET/MR lezyon sayısı
I: Hgb > 10 g/dL VE serum Ca < 10,5 mg/dL VE normal iskelet radyografileri veya soliter kemik plazma hücreleri VE düşük M-bileşeni üretim oranları IgG < 5 g/dL, IgA < 3 g/dL) VE elektroporezis < 4g/24saate idrar hafif zincir	Plus upstage	0–4
II: Ne Evre I ne de Evre III'e uyar		5-20
III: Hgb < 8,5 g/dL VEYA Serum Ca > 12 mg/dL VEYA İleri düzey litik kemik lezyonları VEYA Yüksek M-bileşeni üretim oranları (IgG > 7 g/dL, IgA > 5 g/dL) VEYA Bence Jones Proteini > 12g/24saat		>20
B: Cr > 2,0 mg/dL		2 ve/veya PET VEYA MRG'de EMD

Eğer B için olan kriterler karşılanırsa (PET veya MRG'de ilik dışı hastalık veya Cr >2) evre I, II veya III bir A veya B modifiye edicisine sahip olabilir.

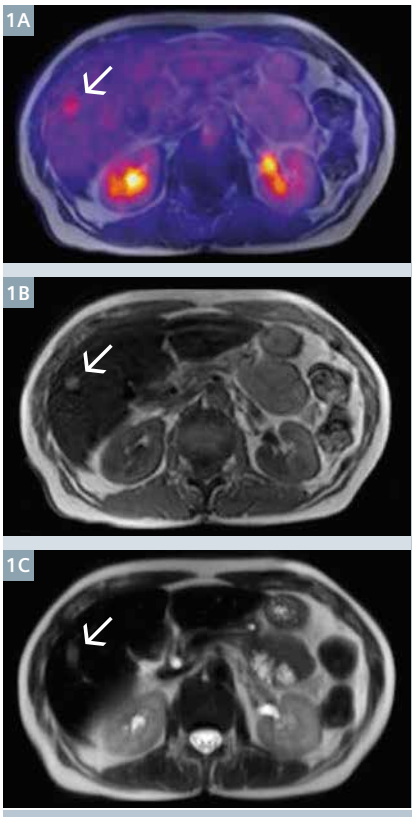

1 Hepatik segment V'de 1 cm ^{18}F-FDG-avid karaciğer lezyonu ortaya koyan, karaciğer boyunca gerçekleştirilen füzyon ^{18}F-FDG-T1-ağırlıklı (1A), T1-ağırlıklı (1B) ve T2-ağırlıklı HASTE (1C) MR görüntüleri (beyaz oklar). Hemokromatozdan karaciğerin T1 ve T2 sinyalindeki difüz düşük yoğunluğa dikkat edin.

Multipl miyelom için baskın evreleme sistemlerinden birinin (Durie-Salmon Evreleme Sistemi veya DS) sadece radyografi ile kemiksel dahil olma değerlendirmesine (hemoglobin, serum kalsiyum ve serum ve idrardaki M proteini gibi serolojik işaretlerle birlikte) rağmen revize edilmiş "DS Plus", MR veya PET/BT'ye dayalı olarak hastalık paterninin dağılımının (difüz, fokal veya heterojen) yanı sıra 5 mm üzerindeki fokal lezyonların sayısını da kullanıyor [3] (Tablo 1).

Şu anda, Uluslararası Miyelom Çalışma Grubu, PET'in, MGUS'u teyit etmek (PET negatif) veya şüphe duyulmayan ve/veya ilik dışı miyelom (PET pozitif), enfeksiyon ve/veya diğer habislik ihtimallerini elemek için kullanılabileceğini ifade ediyor [4]; aynı zamanda, tedaviye verilen tepkinin değerlendirilmesi için kullanılması da mümkün [5]. ^{18}F-FDG PET'in, inflamasyonun veya enfeksiyonun, kahverengi yağın, cerrahi sonrası ve vertebroplasti değişikliklerinin eşlik ettiği veya diğer habisliklerden kaynaklanan hatalı pozitiflerle difüz omurga tutulumunun değerlendirilmesi için bir sınırlamaya sahip olduğu ifade edildiği için [6], MR'nin ilave edilmesinin değerli olduğu ortaya kondu. Radyografide, multipl miyelom klasik olarak çevreleyen reaktif değişiklikler olmadan kemiklerde "kabarık" litik lezyonlar veya daha az yaygın olarak difüz osteopeni olarak görünüyor. Multipl miyelom hastalarının %10-%20'sinin normal radyografilere sahip olması nedeniyle [7], MRG, klasik semptomlara ve normal radyografilere sahip hastalarda faydalı [8] ve omurilik sıkışması gibi komplikasyonları, tümör kitlesinin boyutunu, seviyesini ve kapsamını belirleyerek tespit edebiliyor [2]. MRG'de ilik tutulumunun paterni, fokal, difüz veya heterojen (variegated) olarak ortaya konabiliyor [9]. Difüz patern, fokal veya alacalıya kıyasla daha kısa bir hayatta kalma süresine denk geliyor [2]. Erken kemik tutulumunu tespit etmenin yanı sıra, ^{18}F-FDG, ekstramedüller hastalığı tespit edebiliyor ve prognostik bilgiler sunuyor. Örneğin, referans hattında 4,2'nin üzerinde SUV_{max}'a sahip bir hedef lezyon kötü bir prognostik faktör ve 3.5'in üzerindeki SUV_{max}, kırık riski artışına denk geliyor [2]. ^{18}F-FDG PET aynı zamanda kemoterapi veya otolog kök hücre tedavisi sonrasındaki tedaviye verilen tepkiyi de değerlendirebiliyor [2]. PET/CT'nin ekstramedüller hastalığı tespit etmekte daha etkili olmasına rağmen, MRG, ilikte daha hassas ve iç organlarda genel olarak daha yüksek kontrast çözünürlüğüne sahip [2], böylece PET/MR kullanarak önemli bir sinerji yaratma potansiyeli var. Vakamızda ^{18}F-FDG PET/MR, PET/MR kullanarak hem difüz aksiyal kemiğin dahil olduğunu hem de ekstramedüller hastalığı tespit etti ve hastanın kemik ağrısının nedenini buldu. Ne yazık ki karaciğer tutulumu ve hedef lezyonda 5,6'lık bir SUV_{max} dahil olmak üzere bu, hastanın kötü prognozunun bir göstergesiydi.

PET/MR, her iki görüntüleme modalitesini de kullanarak multipl miyelom hastalarının tek seferde değerlendirilmesini sağlıyor ve her ikisinde de bulguların yakın bir şekilde ilişkilendirilmesini mümkün kılıyor. Bu sayede karaciğer lezyonunun ^{18}F-FDG aktivitesini belirleyebildik ve ilik anomalisi alanlarına denk gelen ^{18}F-FDG-avid ilik lezyonlarını tespit edebildik.

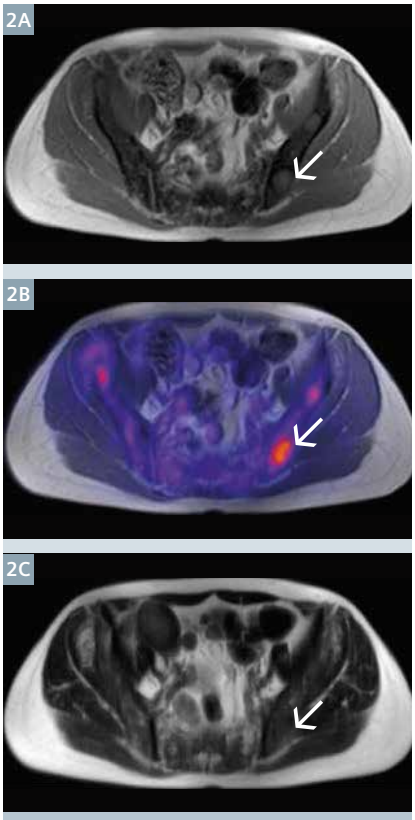

2 Pelvis boyunca gerçekleştirilen aksiyal T1-ağırlıklı (2A), füzyon aksiyal ^{18}F-FDG-T2 ağırlıklı (2B) ve aksiyal T2-ağırlıklı (2C) MR görüntüleri. Artan ^{18}F-FDG alımına denk gelen ilik sinyalinin anormal odakları (en büyük 1,6 x 1,1 cm, SUV_{max} 4.4) (beyaz oklar). Hastanın hemokromatozunun hipointens ilik sinyalinden kaynaklanmış olabilmesine rağmen miyelom artıkları T1'de daha tipik olarak hipointens.

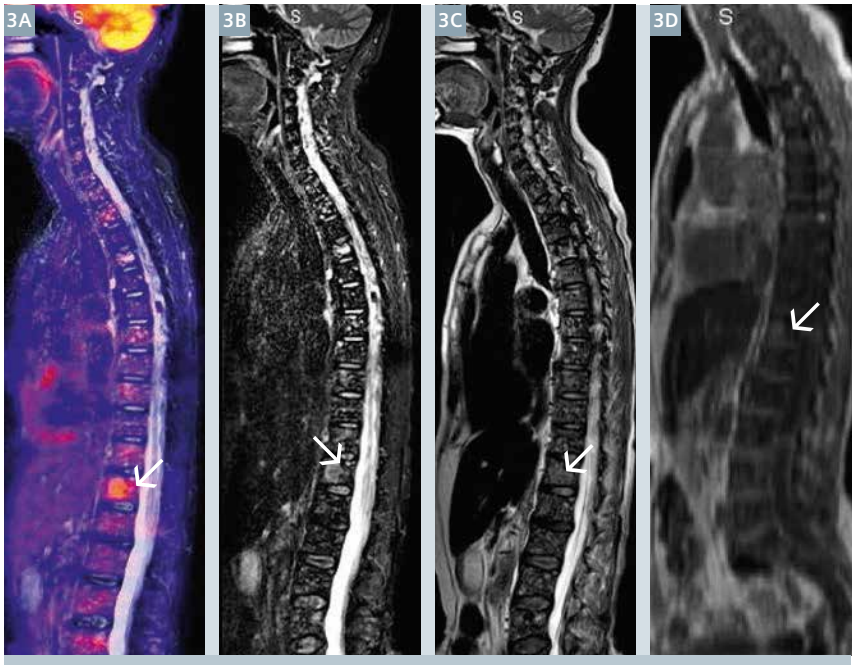

3 Füzyon sagittal ^{18}F-FDG-STIR (3A) , STIR (3B), T2-ağırlıklı (3C) ve T1-ağırlıklı (3D) MR görüntüleri. İliğin heterojen bir görünüme sahip olduğuna ve hem T1 hem de T2-ağırlıklı görüntülerde genellikle hipointens olduğuna (yine muhtemelen hemokromatoz nedeniyle) ancak artan alım alanlarının (özellikle T12 omurundaki artıklar) artan sinyal yoğunluğuna denk geldiğine (beyaz oklar) dikkat edin.

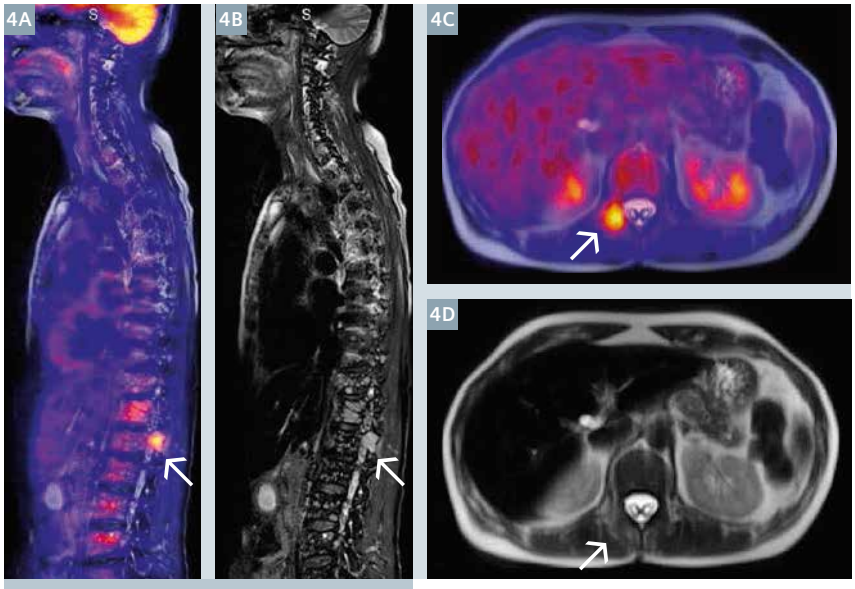

4 Sagittal füzyon ^{18}F-FDG-STIR (4A), aksiyal füzyon ^{18}F-FDG-HASTA'de yağ doygun (4C) ve aksiyal HASTE görüntüleri, posterior sağ T1 öğelerinin dahil olmasını ortaya koyuyor (beyaz oklar). Hastalığın aksiyal görüntülerde pek görülememesine rağmen PET/MR kaydının (her zaman bunlar gibi eşzamanlı edinilmiş görüntülerle daha iyidir) yine de hassas lokalizasyon sağladığına dikkat edin.

Referanslar

1 SEER Stat Fact Sheets: myeloma. http://seer.cancer.gov/statfacts/html/mulmy.html. Published 2014. Accessed March 22, 2015.

2 Radiographics. 2015 Mar-Apr;35(2):438-54. doi: 10.1148/rg.352140112. MR Imaging and PET/CT in Diagnosis and Management of Multiple Myeloma. Ferraro R, Agarwal A, Martin-Macintosh EL, Peller PJ, Subramaniam RM.

3 Durie BG. The role of anatomic and functional staging in myeloma: description of Durie/Salmon plus staging system. Eur J Cancer. 2006 Jul;42(11):1539-43.

4 IMWG Criteria for the Diagnosis of Myeloma and Guidelines for the Diagnostic Work-Up of Myeloma. International Myeloma Foundation. https://myeloma.org/ArticlePage.action?tabId=0&menuId=0&articleId=2970&aTab=-1&gParentType=nugget&gParentId=18&parentIndexPageId=284. Accessed April 2, 2015.

5 Peller PJ. Multiple Myeloma. PET Clin. 2015 Apr;10(2):227-241.

6 Dimopoulos M, Terpos E, Comenzo RL, Tosi P, Beksac M, Sezer O, Siegel D, Lokhorst H, Kumar S, Rajkumar SV, Niesvizky R, Moulopoulos LA, Durie BG; IMWG. International myeloma working group consensus statement and guidelines regarding the current role of imaging techniques in the diagnosis and monitoring of multiple Myeloma. Leukemia. 2009 Sep;23(9):1545-56.

7 Durie BG, Kyle RA, Belch A, et al. Myeloma management guidelines: a consensus report from the Scientific Advisors of the International Myeloma Foundation. Hematol J 2003;4(6):379–398.

8 Dimopoulos M, Kyle R, Fermand JP, et al. Consensus recommendations for standard investigative workup: report of the International Myeloma Workshop Consensus Panel 3. Blood 2011;117(18):4701–4705.

9 Moulopoulos LA, Dimopoulos MA, Alexanian R, Leeds NE, Libshitz HI. Multiple myeloma: MR patterns of response to treatment. Radiology 1994;193(2):441–446.

İletişim

Dr. Shetal N. Shah
Cleveland Clinic Ana Kampüsü
Diagnostik Radyoloji / Nükleer Tıp
Mail Code JB3
9500 Euclid Avenue
Cleveland, OH 44195
ABD
Telefon: +1 216.445.8168

“PET MR ile teşhiste toplam değer değişti: 2 kere 2 artık 4 değil, 5 değil, 6 yapıyor.”

“Türkiye’de nükleer tıp çok aktif bir alan. Nükleer tıp doktorları çok başarılılar ve iyi sonuçlar alıyorlar. Ama elbette her zaman için daha da fazla ilerleme mümkündür.”

Nükleer Tıp alanında Türkiye’nin yetiştirdiği en önemli isimlerden biri olan Prof. Dr. A. Cahid Civelek, ABD’deki National Institutes of Health (NIH) kuruluşunda Nükleer Tıp/PET Bilim Dalı Yöneticisi olarak görev yapıyor. NIH Radyoloji bölümünde 2,5 yıla yakın süre Vücut MR Görüntüleme ve PET-MR Görüntüleme alanında çalışan Prof. Dr. Civelek aynı zamanda, uzun yıllar çalıştığı Johns Hopkins Üniversitesi ile bağını da misafir profesör olarak sürdürüyor. Bir etkinlik vesilesiyle Türkiye’ye gelen Cahid Civelek ile PET MR’ın özellikleri ve avantajları konusunda sohbet etme fırsatı bulduk.

Prof. Dr. A. Cahid Civelek

PET MR nedir? Diğer görüntüleme sistemlerine kıyasla en temel avantajları nelerdir?
PET MR, değeri ve faydası zaten kanıtlanmış olan PET teknolojisiyle, yine aynı şekilde etkisi kanıtlanmış MR teknolojisinin hibrit hale getirilmesi sonucu ortaya çıkan bir çözüm. Bu çözüm kapsamında PET ve MR teknolojileri birbirine senkronize halde çalışıyor ve ortaya bir sinerji çıkıyor. Bu iki teknolojinin birbirlerinin eksikliklerini tamamlayıp daha etkili sonuçlar alabilmesi, görüntüleme teknolojisine yeni bir soluk getirdi. Bildiğiniz gibi, PET MR’dan önceki en ileri teknoloji PET BT idi. PET MR ise daha da etkili sonuç verdi, görüntüleme teknolojilerini bir basamak daha ileri taşıdı. Önceki yıllarda PET BT klinikte yeni kullanıma başladığında “PET’in değeri 2, BT’nin değeri 2 ise PET BT’nin toplam değeri 4 değil, 5” olarak tanımlanıyordu, ikisinin bir arada çok daha etkin olduğunu vurgulamak için. Şimdi aynı şekilde PET MR için de “2 kere 2 artık 4 değil, 6 yapıyor” diyebiliriz. Çünkü hasta bilgisi alınması ve teşhis açısından ikisinin toplam faydası, her birinin kendi değerlerinin toplamından çok daha üstün.

PET MR genellikle hangi alanlarda, hangi amaçlarla kullanılıyor?
PET MR’ın kullanım alanları genel anlamda tıbbın mevcut dağılımıyla tam olarak örtüşmüş durumda aslında. Nasıl ki günümüzde en sık bahsettiğimiz görüntüleme alanlarının başında onkoloji geliyorsa, PET-MR da öncelikle onkoloji, nöroloji, kardiyolojide kullanılıyor. Ardından daha tali alanlar geliyor. Araştırma konularını da ayrıca ele almak gerekir tabii ki.

Özellikle onkolojide PET MR kullanımı hakkında daha detaylı bilgi alabilir miyiz? Bu sistem onkolojide ne tür ilerlemeler vaat ediyor?
PET MR ile onkolojik hasta tanılarında hem diagnostik/tanı hassasiyeti (sensitivite) hem de spesifite artıyor, tanı daha güçlü ve kesin olarak konabiliyor. Daha da önemlisi, görüntüleri okuyup yorumlayan radyoloğun/nükleer tıp doktorunun teşhisinde edindiği güvenilirlik duygusunu artırıyor. Görüntüleme kalitesindeki artış, teşhiste de daha yüksek düzeyde hassasiyet ve kesinlik getiriyor. Hastalıklarda erken teşhis elbette çok çok önemli ama PET MR erken teşhise ek olarak, daha doğru teşhis açısından da bilgi verebilmesi sayesinde önem taşıyor.

National Institutes of Health’teki (NIH) görevinizin yanı sıra dünyanın en önemli tıp fakültelerinden biri olan Johns Hopkins’te de misafir profesor olarak çalışıyorsunuz. Dolayısıyla nükleer tıptaki en son gelişmelerle iç içe olduğunuzu tahmin ediyoruz. Bize bu gelişmeler hakkında kısaca bilgi verir misiniz?
Nükleer tıpta özellikle son birkaç onyıldır kesintisiz devam eden, sürekli bir gelişim var. Bu gelişim hem kullanılan maddeler hem de cihazlar anlamında önemli farklar yaratıyor. Bu alandaki en büyük yenilik de PET MR. Cihazlardaki gelişime, genel olarak kullanılan ^{18}F-FDG (florodeoksiglikoz) yanında başka birçok tümör-spesifik görüntüleme maddeleri de

(radiotracers) eklenince, kat edilen mesafe çok daha fazla oluyor. Simdi ^{18}F-FDG yanında, çok daha spesifik tümör görüntüleme imkanımız olmaya başladı. Bunlar da hem Avrupa'da hem de ABD'de yavaş yavaş genel klinik kullanıma ulaşmak üzere (örneğin ^{68}Ga-Dotatate kullanımı).

PET MR sistemlerinde beklenen yeni gelişmeler var mı?
Bugüne dek en büyük gelişme atenüasyon düzeltmelerinde ve her iki sistemin dedektörlerinin de aynı platformda yer alması konusunda yaşandı. Atenüasyon düzeltmeleri süreci halen devam ediyor. Aslında PET MR sistemleri sürekli bir gelişim halinde. Zaman içinde algoritmalar değişiyor, MR sinyalini güçlendiren coil'lerin yapısı ve kapasitesi gelişiyor, coil'lerden kaynaklanan görüntü artefaktlarının sayısı düşüyor. Kısacası diagnostikte yanlış pozitif sonuçlar, görüntü hataları, artefaktlar önemli ölçüde azalıyor. Tabii bunlar şimdilik gördüklerimiz. Kullanıcı ve kullanım sayıları arttıkça daha net ve belki de değişik/yeni sonuçlar da çıkacaktır.

Bu gibi sistemlerin geliştirilmesi ve inovatif sistemler kurulması açısından Siemens gibi teknoloji şirketlerine düşen görevler nelerdir?
Bu süreçte sağlık teknolojileri sunan şirketlerin bugünkü gibi iyi ve verimli çalışmaya devam etmesi gerekiyor. Tüm teknoloji şirketlerinin ve tabii ki Siemens'in de, özellikle PET MR gibi komplike ve çok yeni teknolojilerin kullanımının ilk dönemlerinde kullanıcılara sabırla ve detaylı destek vermeye devam edeceklerine inanıyorum.

Türkiye'nin nükleer tıp alanındaki konumunu nasıl değerlendirirsiniz? Gelişmek için nelere ihtiyaç var?
Türkiye'de nükleer tıp çok aktif bir alan. Nükleer tıp doktorları çok başarılılar ve iyi sonuçlar alıyorlar. Ama elbette her zaman için daha da fazla ilerlemek mümkündür. Türkiye'de bilime bağlı, çok sıkı çalışan bir nükleer tıp grubu var ve güçlü bir yeni-nesil nükleer tıp uzman kadrosu yetiştiriyorlar. Bu da tabii ki gelecek için çok umut verici.

Prof. Dr. A. Cahid Civelek kimdir?

Antakya'da doğan ve Işık Lisesi'nin ardından İstanbul Üniversitesi Tıp Fakültesi'nde eğitim gören Prof. Dr. A. Cahid Civelek, daha sonra Hacettepe Üniversitesi Tıp Merkezi'nde ihtisasını tamamladı. Uluslararası Atom Enerjisi Kuruluşu'ndan aldığı bursla Johns Hopkins Üniversitesi Tıp Fakültesi'nde Nükleer Tıp bölümünde eğitim aldı. Doktorasını tamamlayınca yine Johns Hopkins Üniversitesi'nde göreve başladı. Johns Hopkins Nükleer Tıp bölümünde öğretim görevlisi olarak bulunduğu süreçte, Nükleer Kardiyoloji Şefi, Klinik Direktörü ve Nükleer Tıp İhtisas Programı Direktörü olarak çalıştı. 2003 yılında Saint Louis Üniversitesi Tıp Fakültesi Hastanesi'nde Nükleer Tıp Bilim Dalı Başkanı olarak görev yaptı. 2008 yılında da Louisville Üniversitesi Nükleer Tıp ve PET Bilim Dalı Başkanı oldu. Son 2,5 yıl içinde National Institutes of Health'te (NIH) Vücut MR Görüntüleme eğitimi aldı, PET MR çalışmalarını sürdürdü. Kasım 2015'ten bu yana da NIH Nükleer Tıp bölümünde Klinik Şefi olarak çalışıyor. Amerikan Nükleer Tıp Derneğine de katkı sağlayan Prof. Dr. A. Cahid Civelek aynı zamanda Amerikan Nükleer Kardiyoloji (ASNC) Derneğinin kurucu üyeleri arasında yer alıyor. Nükleer tıp alanında dünyaca tanınmış bir isim olan Prof. Dr. Civelek, çok sayıda nükleer tıp asistanı ve öğretim görevlisinin yetişmesine katkıda bulundu, yaptığı çalışmalarla bugüne dek çok sayıda ödül aldı ve 200'den fazla makaleye imza attı.

“Alan çakışmalarında sınırları belirlemek ve hastaya iyi hizmet vermek için hekimlerin işbirliği gerekiyor”

Türk Radyoloji Derneği Başkanı Prof. Dr. Tamer Kaya, özellikle girişimsel radyoloji alanında çalışmalar yürütmüş emekli bir akademisyen. Prof. Dr. Tamer Kaya ile, radyoloji branşının sorunlarını, Türk Radyoloji Derneğinde yürüttükleri çalışmaları ve “Temel Radyoloji Tekniği” ile “İçimizdeki Yaşam, Evrim ve Biz” kitaplarını konuştuk.

Türk Radyoloji Derneğinin yeni başkanı oldunuz, önümüzdeki dönem için planlarınız neler?
Cumhuriyetle yaşıt ve uzun tarihsel geçmişe sahip olan Türk Radyoloji Derneği, ülkemizdeki radyologları temsil eden tek dernek. Başkanlığa aday olduğumda başlıca söylemim bütünleştirici, uzlaştırıcı bir yönetim sürecinin içinde olmaktı. Hedefim gerekli, doğru olan işleri yapmak ve bir bayrak yarışı gibi önceki yönetimin bir noktaya getirmiş olduğu konuları takip etmekti. Derneğimiz yaklaşık 15 yıldır tek bir dernek olarak uzmanlık derneklerine örnek olacak bir profile sahip. Her şeyden önce bundan önceki yönetimlerin yaptığı gibi bu birleşik gücü iyi kullanmak ve sonraki yönetimlere bu artı değerlerle teslim etmeyi başlıca misyon olarak görüyorum. Tıbbın her alanının kendine özgü özellikleri var ancak radyoloji biraz daha farklı. Radyoloji branşı temelde tanı ile ilgili ve tıpta iyi bir tanı olmadan başarılı bir tedavi de mümkün olmaz.

Hastaneye giren hastaların hemen hemen yarısından çoğu radyoloji hizmeti aldığı halde bizleri görmediğinden tanımıyor, pek çok hasta bizlerin hekim olduğunun da farkında değil ancak yüzyüze temas kurduğumuz hastalar bizi çok iyi biliyor. Radyologlar olarak kendimizi tanıtmamız, hekim profilimizi kamuoyuna anlatmamız gerekiyor.

Gerçekleştireceğimiz çalışmaların üyelerle de paylaşılarak ortaya koyulması çok büyük önem taşıyor. İlk olarak, üyelerimiz arasında yaptığımız geniş bir anketle geri bildirim aldık. Çalışma çok çarpıcı ve bize yol gösterici sonuçlar verdi. Bu anketin sonuçlarını da eğitim ve yönetimde yeterlik sahibi olan yaklaşık 75 kişilik bir grup üyemizle 12-13 Şubat tarihlerinde

Prof. Dr. Tamer Kaya

gerçekleştirdiğimiz "ortak akıl oluşturma toplantısı"nda sunduk. Bugünlerde hazırladığımız anket sonuçlarına ve ortak akıl oluşturma toplantısının raporuna göre Derneğin yol haritasını da belirleyeceğiz. Tüm yapılacaklar içinde öncelik, diğer branşlarla alan çakışmaları ve yan dalların planlanması olarak görülüyor. Özellikle PET-BT ve PET-MR gibi hibrit görüntülemede kaynakların en iyi şekilde kullanılmasını ve radyolojik yorumun olması gerektiği gibi olmasını sağlamak öncelikli hedeflerimiz arasında yer alıyor. Girişimsel radyolojinin sınırlarının daha net bir biçimde belirlenmesi gerekiyor.

Nükleer tıp alanında ise alan çakışmasının dışında hastaların da hak kaybı söz konusu. Radyolojik bir görüntünün uzmanına verilmemesi hastaya teşhis koyulması açısından büyük sıkıntı taşıyor. Sağlık Bakanlığı, Nükleer Tıp ve Radyoloji Bölümü'nün müşterek imzalı rapor yazması yönünde çok yerinde bir karar aldı. Ancak Nükleer Tıp Derneği bu karara itiraz etti. İki branşın uzmanları da bu konuyu yakından takip ediyor. PET-MR tam bir radyolojik imaj içeriyor. PET-BT'de ise görüntü kalitesi zaman içinde oldukça arttı ve radyologlar olarak PET-BT'de 40, PET-MR'da 30 yıllık deneyime sahibiz. PET-BT veya PET-MRG sonucu ortaya çıkan görüntünün uzmanı tarafından değerlendirilmemesi kamu kaynaklarının gereksiz yere kullanımı anlamına geliyor. PET-BT cihaz bazında bu iki bölümü bir araya getirecek bir teknolojik birleşmeyi sağladı. Altyapısında da bu hizmeti veren branşların birleşmesi gerekiyor. Hekimlik işbirliğini gerektiriyor.

Girişimsel radyolojide alanın sınırları gittikçe bulanıklaşıyor. Asistanlığımdan beri bu alanla özel olarak ilgileniyorum. 2003 yılında Eskişehir Osmangazi Üniversitesi'nde Girişimsel Radyoloji Bilim Dalı'nı kurdum. Girişimsel Radyoloji, amaçlandığı doğrultuda ilerlese de özellikle Nöroloji ve Nöroşirurji bölümleriyle alan çakışması yaşıyor. Girişimsel Radyoloji'nin sınırlarını belirleyerek ayrı bir bilim dalı olmasıyla ilgili çalışmalarımıza Dernek olarak devam ediyoruz. Eğitimi iyi planlanmış bir altyapı üzerine kurgulanması gerekiyor. Uzmanlık süremizin yeniden 5 yıla çıkarılması da sıradaki bir diğer hedef.

Başkanlığını MR Derneğinin de başkanı Prof. Dr. Muhteşem Ağıldere'nin yaptığı PET-BT ve PET-MR ile ilgili bir komisyon kurduk. Girişimsel Radyoloji Derneği Başkanı Prof. Dr. Halil Öztürk'ün başkanlığında da Girişimsel Radyoloji komisyonu kurduk. Çok yapıcı ve deneyimli bir yönetim kurulumuz var. Yeni yönetim kurulumuz olarak güzel işler başaracağımıza inanıyorum.

Uzun yıllar bir devlet üniversitesinde görev yaptınız, Anabilim Dalı Başkanlığı'nı yürüttünüz. Şimdi ise özel sektördesiniz. Kamu ve özel sektörde çalışan meslektaşlarımızın benzer ve farklı sorunları neler?
Tam gün yasasıyla birlikte ben de akademik hayatım ve muayenehane arasında bir tercih yapmak durumda kaldım. 2012 yılında üniversiteden ayrıldım.

Üniversitede çalışmaya devam etmek iş güvencesi açısından bazı meslektaşlarıma daha uygun gelebiliyor ancak kamuda iş kaybetme riski olmaması üretkenliği biraz tehlikeye sokabiliyor. Ben şahsen özel sektörde iş motivasyonumun arttığını hissettiğimden bu yönde bir tercihte bulundum. İş motivasyonunun artması için üniversitelere performans sistemi getirildi; ben de performans sistemini destekliyordum ancak şu anda uygulamaya koyulan haliyle değil. Üniversiteler ile özel hastaneler gittikçe birbirine benziyor ve bu değişim kurumların özgün özelliklerini kaybetmesine neden oluyor. Sağlık hizmetinde popülerlik etkisi gereğinden fazla arttı. Sağlık politikalarının bu yönden dikkatlice masaya yatırılması gerekiyor. Üniversiteleri özel sektöre benzer bir dönüşüme zorlayan performans sistemi, çalışanların alacağı öngörülen

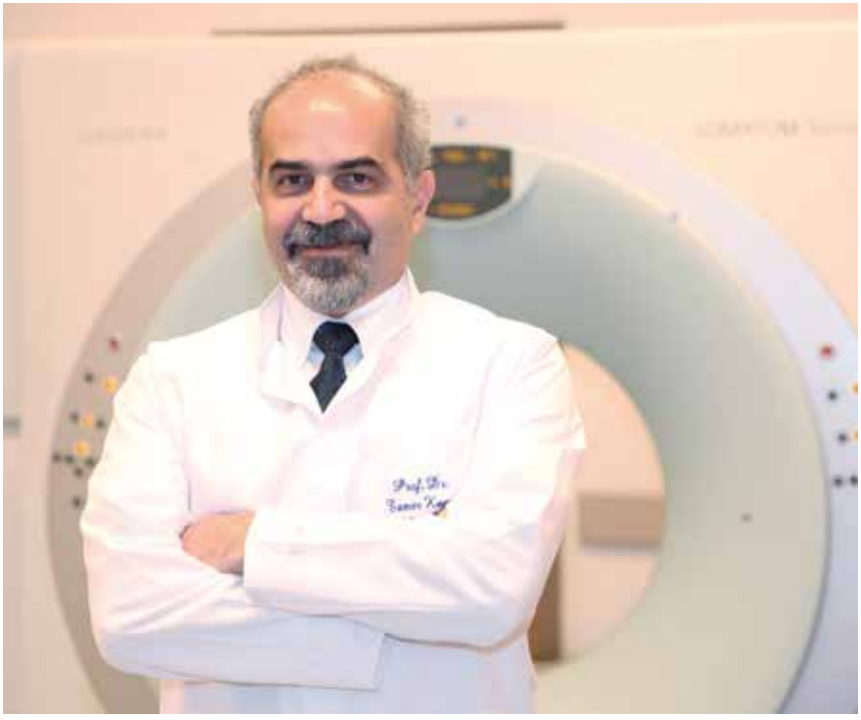

ücrete göre belirlendiğinden adil olmadı. Ayrıca üniversite hastaneleri özellikli hastalara değil, tüm isteyen hastalara bakabiliyorlar. Hâlbuki üniversiteler eskiden de olduğu gibi donanımlarını üst düzey hastalıklara göre kurgulamalılar. Gerekirse eğitim amaçlı olarak rutin hastaların müracaatı için poliklinikleri olabilir.

Üniversitelerde bilimsel araştırmaların niteliği de maalesef tartışılır durumda. Bu konuyla ilgili bir anket yaptık ve sonuçlarını kamuoyuyla paylaştığımızda üniversitelerde araştırmaların bilime katkısı yeni bir tartışma gündemi oluşturacak.

Özel sektörde sorunlar daha çok hizmet kalitesinin ilk kaygı olmamasından kaynaklanıyor. Eğitim süreci daha fazla kaliteye odaklı, ancak uzmanlarımız özel sektörde görev yapmaya başladıklarında kendilerini bir tetkik denizinin ortasında buluyorlar. Kendilerinden çok sayıda tetkik yapılması isteniyor. Tetkik sayısı özel kurumların birinci kaygısı iken tetkiklerin kalitesi ile ilgili bütün sorumluluk sadece hekimin omuzlarında. Hekimlerin hastalara daha çok zaman ayırabilmesi bu yanlışlığın önüne geçecektir. Bu sorunu çözebilmek için halkımızın bilinçlendirilmesi çok önemli. Burada da biz sivil toplum örgütlerine çok görev düşüyor. Serbest hekimliğin de desteklenmesi gerektiğini düşünüyorum. Yurt dışında olduğu gibi, muayenehanelerin de SGK anlaşmasıyla tıpkı özel hastane gibi desteklenerek gelişmesi gerektiğine inanıyorum. Hastalar isterse iyi denetlenen muayene sistemleriyle SGK payı da ödenerek sağlık hizmeti alabilmeli.

Eskişehir'i sevdiğinizi biliyoruz. Şehrinizi sizin gözünüzden tanıyabilir miyiz?
Eskişehirli değilim ancak 25 yıldır bu şehirdeyim. Uludağ Üniversitesi'ndeki tıp eğitiminin ardından üniversiteden hocam Prof. Dr. Ercan Tuncel'in önerisiyle geldim. Buraya ilk geldiğim 90'lı yıllarda şehir henüz gelişmemişti. 2000'li yıllarla birlikte Prof. Dr. Yılmaz Büyükerşen'in çalışmalarıyla yepyeni bir şehir kuruldu. Üniversiteden yaklaşık 4 yıl önce ayrılmış olmama rağmen şehri bırakmak istemedim. Son kitabımı da Porsuk Çayı'nın kenarında yazdım. Şehrin en güzel yanı, her türlü olanağa sahip olması, küçük ama kapsamlı olması diyebilirim. Bir üniversite şehri olması, şehrin her yerinde yansımasını buluyor. Üniversitenin en önemli etkisi, gençlik ruhu, sosyal birlikteliğe açık bir hoşgörü zemini ve evrenselliğin şehrin her yerinde kendini göstermesi. Akşamları sokak çalgıcılarını dinlemek en büyük zevklerimden birisi.

Üretken bir bilim insanısınız. Yazdığınız kitaplardan bahseder misiniz?
Akademik yaşamımda bilimsel araştırmaların dışında derleme yazmayı her zaman daha çok sevdiğimi hissettim. Bu şekilde bir anlamda bilgi arşivlemesi yapmak hobimdi. Asistanlığım döneminde radyoloji arşivini düzenlerken büyük zevk aldığımı hatırlıyorum. Bu düzenleme isteği, hocam Ercan Tuncel'in de etkisiyle kitap yazma alışkanlığına dönüştü. Kendisi çok iyi bir akademisyen ve aynı zamanda ülkemizde radyoloji alanında yazılmış, en çok başvurulan 'textbook'un da yazarıdır. Hocamın kitaplarını hazırlarken görev almıştım, özellikle çizimlerinde önemli katkım olmuştu. Bu birlikte çalışma süreci, benim için bir eğitim oldu. Bölüm yazarı olduğum çok sayıda kitabın dışında, editör olduğum üç kitabım bulunuyor. Bunlardan ilki "Temel Radyoloji Tekniği", ikincisi "Kas İskelet ve Yumuşak Doku Radyolojisi", üçüncüsü ise "İçimizdeki İzler Yaşam, Evrim ve Biz". Bu kitaplardan ilk ikisi branşımla ilgili ancak üçüncüsü farklı bir alanda. Bununla birlikte, son kitabım hekimlere de tavsiye edilecek bir bilim kitabı. İçinde radyoloji örnekleri de barındıran kapsamlı ve derin içerikli bir kitap.

"Temel Radyoloji Tekniği" kitabınız çok bilinen, çok değerli bir eser. Yazılma hikâyesini bizle paylaşır mısınız?
Bu alanda Türkçe kaynak eksikliği uzun zamandır biliniyordu. "Temel Radyoloji Tekniği", 1995 yılında bu boşluğu doldurmak için yazıldı. Bursa'dan hocamın teşviki ve cesaretlendirmesinin kitabın ortaya çıkmasında çok önemli bir rolü oldu. Yayınevinin önerileri, kitabın çok tercih edilmesini sağlayan

özelliklerin kitabın içeriğine yansımasını sağladı. Kitabın bazı bölümleri, Bursa'da birlikte ihtisas yapmış olduğum ve Eskişehir'de Osmangazi Üniversitesi'nde mesai arkadaşlarım olan Ragıp Özkan ve Baki Adapınar tarafından yazıldı. Kitap 20 yılda içeriği hiç değişmeden beş baskı yaptı. Temel Radyoloji Tekniği kitabı başlıca radyoloji teknisyenleri, radyoloji uzmanlık öğrencileri ve uzmanları tarafından tercih ediliyor. Kitabı yenilemeyi, kapsam ve içeriğinde değişiklikler yapmayı düşünüyorum.

Evrim teorisi ile özel olarak ilgileniyorsunuz. "İçimizdeki Yaşam, Evrim ve Biz" kitabınızdan bahseder misiniz?

Evrim konusu hiç tahmin etmeyeceğim bir şekilde yaşamımda önemli bir yer aldı. Bunun birçok nedeni olabilir. Bunlar içinde en önemlisi, "nereden geldik" sorusunun yanıtını kendi gizemli içeriğinde barındırıyor olması. Diğer yandan birçok bilim dalını ilgilendiren, kombine, fakat özünde anlaşılabilir bir temel mekanizmanın üzerine kurulu bir süreç olmasıydı. Bunlar dışında da bu alana ilgi duymamın başka çok sayıda nedeni var. Şunu rahatlıkla söyleyebilirim ki, herkesin rahatlıkla ilgi duyacağı bir alan ancak bazıları için de yasak orman gibi. Araştırmak ve sorgulamak bir tabu olmuş durumda.

Ben meslektaşlarımla iletişimimde bu konuyu da uzun süredir sorgulamaktayım. Birçok meslektaşım bu konuda önyargıya sahip. Bu konuda yaptığım anket sonuçlarına göre, evrimin kabulü yaklaşık yüzde 40 düzeylerindeydi. Bunun da nedeni temel eğitim sürecinde bu konuya değinilmemiş olması. Yaptığım ankette evrimin kabul edilmesinde iki büyük direnç noktası olduğunu gördüm. Bunlardan birisi, soyağacımızda

insan dışı bir canlının varlığının kabulünün zor olması, diğeri ise evrimin inançlarla çelişkisi idi. Aslında her iki başlık da temel eğitim sürecinin doğru programlanmasıyla aşılabilir. Bir bilim insanı evrimi kavramadan kendi branşının eğitimini almamalı. Öbür yandan dinle çelişen yanı özellikle kabul edilebilir değil çünkü halihazırda bugün birçok tıbbi uygulama da inançlarla çelişiyor gibi görülüyor. Bu alanda bir kitap yazmaya karar verdiğimde yola çıkış noktam, evrimin inançlarla çelişkisinin olmadığını görmüş ve kabullenmiş olmamdı.

Kitap, Alfa Yayınevi'nin bilim serisinden 2015 Eylül ayında satışa çıktı. Kitabın kapsamlı bir içeriği olmasına karşın dilinin yalın olabilmesi için çok çaba sarfettim. Şu ana kadar okuyanlardan aldığım geri bildirimler çok olumlu. Kitabı yazarken asıl hedefim kitabın bu alanda ilgililere ilk tavsiye edilen referans kitaplardan birisi olarak yerini almasıydı. İlk satışların, kapak tasarımının ve yayınevinin de etkisiyle, benim umduğumdan da fazla olduğunu söyleyebilirim. Uzun vadede ilginin daha da artarak kitabın yaygınlaşacağına inanıyorum.

Prof. Dr. Tamer Kaya kimdir?

1986 yılında Uludağ Üniversitesi Tıp Fakültesinden mezun olan Prof.Dr. Tamer Kaya, uzmanlık eğitimini 1990 yılında Uludağ Üniversitesi Tıp Fakültesi'nde tamamladıktan sonra yeni ismiyle Eskişehir Osmangazi Üniversitesi olarak sonradan isim değiştiren Anadolu Üniversitesi'nde Radyoloji Ana Bilim Dalı'nda uzmanlık eğitimini tamamladı. Akademik kariyerine de 1991 yılında aynı üniversitede başlayan Prof. Dr. Kaya, aynı kurumda 1991-2006 yılları arasında Radyoloji Anabilim Dalı Başkanlığı yaptı. Girişimsel radyoloji, kas iskelet radyolojisi ve meme radyolojisi ile özel olarak ilgilenen Kaya, 1997-1998 yıllarında 10 ay süre ile Amerika'da Emory Üniversitesi Atlanta-Georgia'da girişimsel radyoloji alanında eğitim almak üzere bulundu.

2003 yılında radyoloji anabilim dalı bünyesinde girişimsel radyoloji bilim dalını kuran Prof. Dr. Kaya, 2009 yılında bir yıl süreyle Türk Radyoloji Derneği Bursa Şubesi başkanlığı yaptı, 2009-2011 yıllarında Türk Radyoloji Derneği yönetim kurulunda başkan vekili olarak görev yaptı. Çok sayıda ulusal ve uluslararası toplantıya katkıda bulunan Prof. Dr. Kaya, 3 ulusal sempozyum düzenledi. 2014 yılında düzenlenen 35. Ulusal Radyoloji Kongresinde bilimsel kurul başkanı olarak görev aldı. Prof. Dr. Kaya, 2015 yılından beri de Türk Radyoloji Derneğinin başkanlığını yürütüyor.

10'un üzerinde kitap bölümü yazarlığı olan Prof. Dr. Kaya, "Temel Radyoloji Tekniği", "Kas İskelet ve Yumuşak Doku Radyolojisi" ve "İçimizdeki İzler Yaşam, Evrim ve Biz" kitaplarını yazdı.

Prof. Dr. Kaya'nın 100'ün üzerinde ulusal ve uluslararası yayın ve bilimsel sunumları bulunuyor. Türkiye Klinikleri Girişimsel Radyoloji Özel Sayısı editörlüğünü de yapan Prof. Dr. Kaya, ayrı bir alan olarak, insanın evrimsel biyolojik geçmişi, buna ait tıbbi bulgular, tıp eğitimi ve tıbbi uygulamaların bununla ilişkisi üzerine inceleme ve araştırmalar yapıyor. 2010 yılından bu yana Eskişehir'de bir özel hastanede girişimsel radyolog olarak çalışan Prof. Dr. Kaya, özel radyoloji uzmanı olarak çalışmakta olduğu görüntüleme merkezini 2000 yılında açtı.

Geleceğe dönüş: Dual Source BT ile 10 yıl

Dr. Ruth Wissler

40 yıldan uzun bir süre önce Siemens, BT'yi morfolojik tanıdan fonksiyonel görüntülemeye taşıyan bir yolculuğa çıktı. Heyecan verici Dual Source BT konseptiyle radyolojide devrim gerçekleştirilmesinden beri 10 yıl geçti. Bu, hem DSCT kullanıcıları hem de Siemens için muhteşem bir potansiyele sahip bir teknolojiydi.

Siemens'te BT teknolojisinin geçmişi 1974'e dayanıyor. Siemens'in BT tarayıcısı SIRETOM ile ilk defa olarak kraniyal taramaları yedi dakikalık sürede gerçekleştirmek mümkün hale geldi. 1980'lerde, BT klinik rutinin bir parçası haline geldi. Yelpaze şekilli ışın dedektörleri kullanılarak hastanın vücudunun tam bir kesiti tek bir çalıştırmayla yakalanabiliyordu ve görüntü başına edinim süresi birkaç saniyeye inmişti.

Önemli bir gelişme de 1989'da spiral BT'nin piyasaya sürülmesiyle gerçekleşti. Bir saniyelik rotasyon süresiyle tüm organlar hastanın bir nefes tutma süresi içerisinde muayene edilebiliyordu.

Yüzyılın sonunda, çoklu kesitli BT, BT anjiyografi ve kardiyo BT gibi yeni klinik uygulamaların yolunu açtı. Rekabet gelişmeyi motive etti.

1990'larda Siemens'teki araştırma ve geliştirme ekibi özel bir zorlukla karşı karşıyaydı: ABD'li şirket Imatron'un ürettiği elektron ışını BT tarayıcısı. Büyük ölçüde deneysel olmasına rağmen, elektron ışını tarayıcısı, görüntü başına 50 ms'lik bir ekspozür süresi elde eden ve böylece kardiyak BT'sini mümkün kılan ilk cihazdı. Ancak, temporal çözünürlüğün iyi olmasına rağmen, uzaysal ve kontrast çözünürlüğü sınırlıydı ve bir kalp taramasından elde edilebilen bilgi miktarını sınırlıyordu. Bir diğer zayıf yönü de kabul edilebilir kaliteye sahip görüntülerin üretilebildiği tek organın kalp olmasıydı.

64 kesitli kardiyak BT'sinde (d)evrim niteliğinde bir konsept

Çoklu kesit teknolojisini kullanarak, Siemens geleneksel BT ile kardiyak görüntülemesinin geliştirilmesine öncülük etti. 1999'da, 4 kesitli BT tarayıcısı SOMATOM Volume Zoom, tanısal görüntü kalitesiyle kalp ve koroner arterleri görüntüleyebilen ilk mekanik BT tarayıcısıydı. 2003'te 64 kesitli BT'nin piyasaya sürülmesi, muayene sürelerinin kısaltılabilmesi anlamına geliyordu. Klinik rutinde ince kesitlerin kullanılması, iyileştirilmiş uzaysal çözünürlük ve etkileşimli görüntü resimlerinin tekil kesit analizinin yerini almasını sağladı. 0,33 s'lik bir rotasyon süresi ve görüntü başına 165 ms'lik uzaysal çözünürlükle (bir görüntü için yeterli veri yakalamak için bir yarı rotasyon gerekliydi) kardiyak görüntüleme, düşük – orta düzey kalp atım oranları için elverişliydi ve tüm kalp beş saniye içerisinde taranabiliyordu.

64 kesitli BT ile güvenilir bir şekilde iyi kaliteye sahip BT taramaları, sadece kalp atım oranları dakikada 70 atımdan düşük olan hastalar için mümkündü. Bu nedenle, kalp atımını düşürmek için sık sık ilaç kullanılıyordu ancak bu bazı hastalarda uygun bir seçenek değildi. Kardiyak BT'nin potansiyelinin kabul edilmesine rağmen, 64 kesitli görüntülemenin sınırlamaları, kardiyolojide klinik rutinin bir parçası olmasını engelledi.

2002'de, Siemens araştırma ekibi, single source (tek kaynaklı) BT'nin uzaysal çözünürlüğünün belirli bir noktanın ötesinde artırılamadığını dikkate alarak kardiyo BT'nin nasıl iyileştirilebileceğini klinik uzmanlarla tartışmaya başladı. Bu ilkeye dayalı hiçbir cihazın, elektron ışınlı BT ile elde edilebilen 50 ms uzaysal çözünürlük aralığıyla eşleşemeyeceği kabul edildi.

Dual Source BT ile bir devrim

Düşük uzaysal çözünürlüğüne rağmen, geleneksel üçüncü nesil BT tarayıcısı,

1

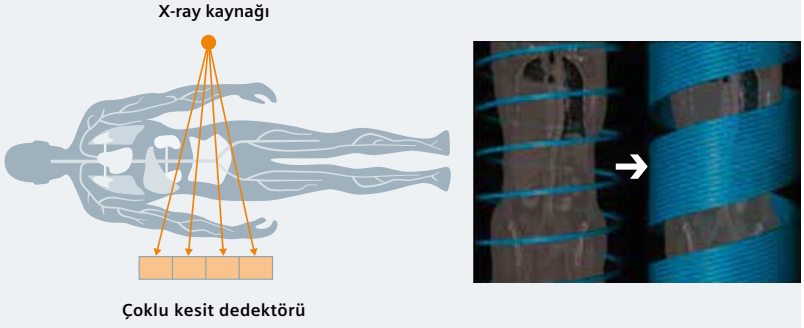

1 Çoklu kesit dedektörleri ve spiral BT, 1980'lerde ve 1990'larda Siemens'in kaydettiği önemli ilerlemelerdi ve yeni klinik uygulamaların yolunu açtı.

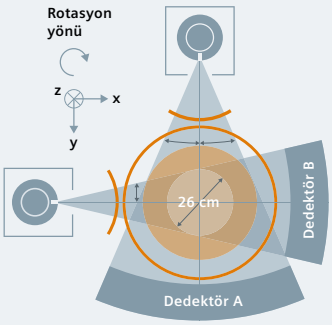

2 Bir DSCT sisteminin teknik uygulaması: Dedektör (A) 50 cm çapla tüm tarama görüş alanını kapsıyor ve diğer dedektör de (B) daha küçük, merkezi bir görüş alanını kapsıyor.

elektron ışınlı tarayıcıdan daha yüksek bir uzaysal çözünürlüğe sahipti ve kontrasttaki ufak farklılıkları göstermekte daha başarılıydı ve bu da genel görüntü kalitesinin çok daha iyi olması anlamına geliyordu.

Bunu temel alarak, geliştirme ekibi 2002'de iddialı bir fikir ortaya attı. Tek kaynak (single source) ilkesinin yerine, daha hızlı görüntülemenin, birbirlerine 90° açıyla tek bir sehpada iki dedektör sistemi kurarak elde edilebileceğini iddia ettiler. Çift kaynak (dual source) teknolojisinin geliştirilmesinin temelleri böylece atıldı.

Bu yenilikçi fikir herkes tarafından benimsenmedi. Bu fikri eleştiren bazı kimseler, sadece dedektör genişliğinin artırılmasından ibaret olan geleneksel yöntemi izliyorlardı. Buna ek olarak, sehpadaki sınırlı alan, karmaşık sistem kontrolü ve çapraz dağılan radyasyon gibi birçok fiziksel engel de vardı. Ancak, Siemens'in yüksek motivasyona sahip ekibi, çift kaynak ilkesinin uygulamaya geçeceğine inanıyordu. Ne kadar çok şüphe ve itirazla karşılaşırlarsa bu zorluğu aşmak konusunda o kadar motive oluyorlardı.

Dual Source araştırma ekibinin bir üyesi olan Profesör Thomas Flohr, PhD, şunları ifade ediyor: "Kardiyo BT'nin sunduğu fırsatları anlamıştık ve bir Dual Source BT sisteminin kardiyolojinin ötesinde uygulamalara sahip olacağına inanıyorduk. Ekipte bir altına hücum havası hakimdi. Bu fikir bizi çok heyecanlandırmıştı."

Medikal danışma kurullarıyla yapılan yoğun işbirliği, yeni kompakt tüp teknolojisine ve yüksek performansa sahip olan ve uygulamada kullanılabilen ilk Dual Source tarayıcının geliştirilmesiyle etkili bir şekilde sonuçlandı (döner kılıflı Straton tüpü).

2005'te, üç yıllık bir geliştirme aşamasının ardından, Siemens, ilk Dual Source BT tarayıcısı olan SOMATOM Definition'ı piyasaya sürdü. [1,2] Piyasaya sürülmesi alanda büyük bir sansasyon yarattı. SOMATOM Definition, görüntü başına 83 ms'lik bir uzaysal çözünürlük sağlıyordu ve iki dedektör sisteminin her birinin bir görüntü üretmek için yeterli veriyi yakalaması için çeyrek rotasyon yeterliydi. İlk defa olarak, kalp, yüksek kalp atım oranlarında veya aritmi durumlarında hareket artefaktları olmadan görüntülenebiliyordu. [3]

Dual Source BT'nin piyasaya sürülmesi, kardiyo BT'nin ilerleyen birkaç yıl içerisinde klinik rutinin bir parçası haline gelmesini sağlamak için kritik öneme sahipti. Ayrıca, kardiyak görüntüleme alanında BT'nin potansiyel uygulamalarını şekillendirmekte önemli bir rol oynadı. [4]

Dual Source BT uygulamalarının genişletilmesi

En baştan itibaren, Dual Source BT'nin sadece kardiyolojide değil, onkoloji ve pediatri gibi diğer uzmanlık alanlarında da uygulama alanına sahip olması amaçlanıyordu. Bunu sağlamak için Dual Source BT'ye farklı voltajlarda da tarama yapılması ilkesi entegre edildi.

Dual Source BT sadece morfolojiyi değil, taranan organların kimyasal kompozisyonunu da ortaya koyuyor. Bu yeni teknoloji, BT'yi, sadece morfolojik görüntüleme yerine fonksiyonel bir araç olacak şekilde geliştirmeyi amaçlıyor. [5]

Doktorlar bunu, kontrast ile geliştirilmiş taramalarda lokal iyot alımını değerlendirmek ve BT anjiyografik araştırmalarda kemikleri çıkarmak üzere sanal geliştirilmemiş görüntüleri hesaplamakta kullanabiliyorlar. Diğer bir kullanım örneği de dokunun karakterizasyonu veya böbrek taşları gibi tortuların farklılaştırması. İyot içeren kontrast maddesinin bir tümör tarafından emilimi de lokal perfüzyonun bir göstergesi, böylece tümör derecesinin bir markörü olarak işlev görebiliyor.

2009'da SOMATOM Definition Flash'ın piyasaya sürülmesi daha fazla optimizasyon sağladı. Bunun temelleri, Dual Source BT'nin her iki ölçüm sistemi de kullanılarak elde edilebilen yüksek tarama hızları hakkında özellikle heyecan duyan, Lille'den Profesör Jacques Remy'nin bir önerisinde yatıyordu. Thomas Flohr ile bir fikir alışverişi sırasında, tek bir kalp atımı sırasında tüm kalbi görüntülemek için çok hızlı spiral tarama kullanılması fikri doğdu. Bu, Flash tarama modunun temeli oldu. 458 mm/s'lik yüksek tarama hızı sayesinde, bir kalp sadece 0,22 saniyede taranabiliyordu ve bu da düşük kalp atım oranlarında bir BT taramasının tek bir kalp atımında gerçekleştirilebilmesi anlamına geliyordu. Radyasyon dozu bakımından, Flash modu, sadece görüntü konstrüksiyonu için gerekli minimum miktarda veriyi yakaladığından

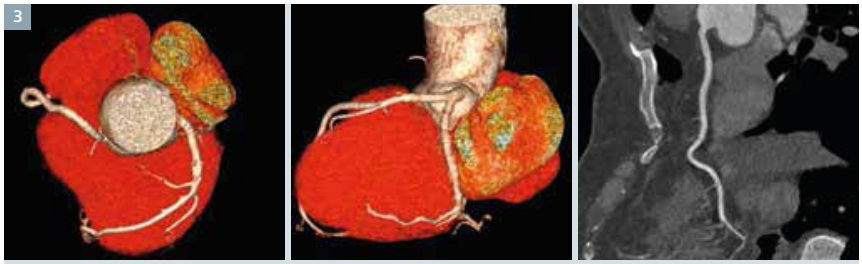

3 Kardiyak görüntülemesi – Turbo Flash modunda, tarama, 737 mm/s'ye kadar hızlandırılabiliyor. CARE kV ve CARE Dose4D ile ekspozür dozu otomatik olarak tekilleştirilebiliyor. Bu örnek, sadece 30 mL kontrast maddesi kullanılarak 80 kV'de 0,12s'de edinildi. VRT ve eğrili MPR görüntülerinde son derece ayrıntılı bir şekilde gösterildiği şekilde koroner hastalık ihtimali güvenli bir şekilde elenebiliyor. Görüntü, Çin Halk Cumhuriyeti'nin İç Moğolistan bölgesindeki Baotou Central Hospital'a aittir.

"Dual Source teknolojisinin, kardiyolojinin ötesinde olasılıklar sunacağı konusunda kendimize çok güveniyorduk."

Thomas Flohr, PhD

kardiyak görüntülemenin en verimli yöntemidir. Bu, kalbin, diğer sistemlerin gerektirdiği miktarın onda biri olan sadece 1 mSv'lik bir radyasyon dozuyla görüntülenebilmesi anlamına geliyor.

Günümüzde, SOMATOM Definition Flash, mükemmel görüntü kalitesi ve düşük radyasyon dozuyla kardiyo BT'de altın standart olarak görülüyor. Tüm kalp 75 ms'lik bir uzaysal çözünürlük ile görüntülenebiliyor. Buna ek olarak, esnek tarama modları, klinisyenlerin morfolojik bulgular elde etmelerini, koroner arterleri incelemelerini, TAVI prosedürlerini planlamalarını ve miyokart perfüzyonunu değerlendirmek için veriler yakalamalarını sağlıyor.

Bir BT taramasından geçerken genellikle yoğun hazırlık, sedasyon ve bunu takip eden bir izleme gerektirdikleri için genç hastalar bir zorluk teşkil ediyor. Flash modu, 458 mm/s'lik bir tarama hızını 75 ms'lik bir tarama hızıyla birleştirdiğinden, pediatrik tarama için ortalama süre bir saniyeden kısa ve bu da klinisyenlerin sedasyon ihtiyacını yeniden değerlendirmelerine izin veriyor.

Dual Source Dual Energy BT (DSDE), ikinci dedektörün (33 cm) sunduğu artan kapsama sayesinde SOMATOM Definition Flash ile iyileştiriliyor. Spektral ayırmayı optimize etmek için bir teneke filtre kullanılabiliyor ve bu da çift enerjili görüntüleme için gerekli olan radyasyon dozunu önemli ölçüde düşürüyor ve "doza duyarsız" çift enerjili taramalar sağlıyor. Dual Energy BT, onkolojide birçok potansiyel uygulamaya sahip. Tespit ve görselleştirme için tüm tanısal gereklilikleri yerine getiriyor. Bu, doktorların, geleneksel 12o kV tarama için olanlara benzer radyasyon dozlarıyla doku lezyonlarının iyot alımını tek bir taramada değerlendirmelerini mümkün kılıyor.

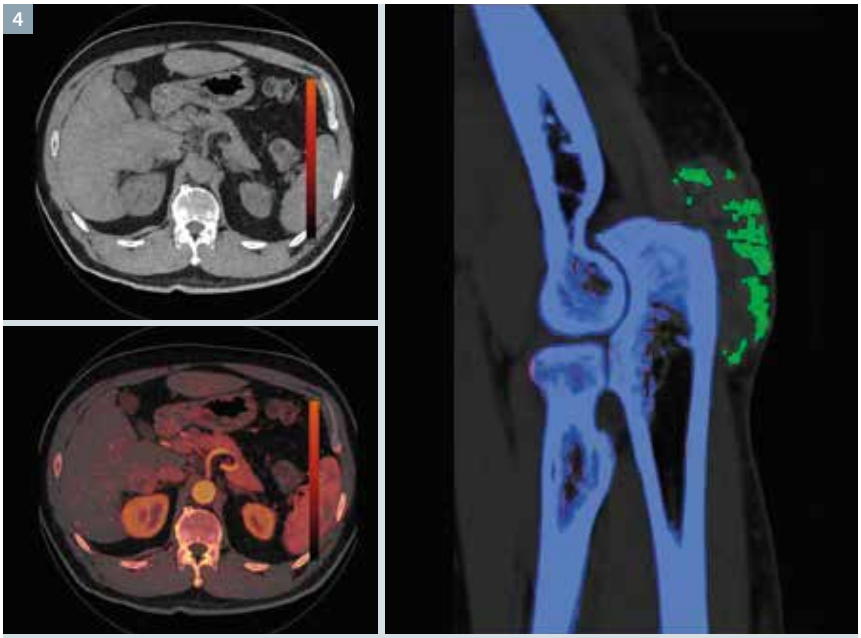

4 Dual Energy görüntüleme – Selektif Foton Kalkanı, adanmış filtreleme ve düşük ve yüksek enerji spektrumunun daha iyi ayrılmasını sağlıyor ve bu da Dual Energy görüntülemede materyal farklılaştırmasını önemli ölçüde iyileştiriyor. Bir sanal kontrastsız (VNC) ve bir kaynaşık VCN/iyot görüntüsü (sol), bir metastaza işaret eden, sap hepatik lob segment VI'da gelişmiş bir lezyon ortaya koyuyor. Gut kristalleri posterior dirsekte gösteriliyor (sağ). Görüntü, İsviçre'deki Zürih Üniversite Hastanesi'ne (sol) ve Kore'nin Jinju şehrindeki Gyeongsang National Üniversite Hastanesi'ne (sağ) aittir.

Morfolojik ve fonksiyonel görüntülemede en son teknoloji

Siemens, DSCT'sinin temporal ve uzaysal çözünürlüğünü geliştirmek için sürekli olarak çalıştı. Bunun sonucunda SOMATOM Force ortaya çıktı. Yeni geliştirilmiş Vektron X-ray tüpünü kullanarak, iyi görüntü çözünürlüğü ve yüksek görüntü kalitesi, çok yüksek tüp akımlarında ve düşük tüp voltajlarında bile korunabiliyor.

Vektron X-ray tüpleri 120 kW bir enerji kapasitesine sahip ve tüp voltajı 70 ve 150 kilovolt (kV) arasında ayarlanabiliyor. Birçok muayenede, özellikle kontrast maddesinin işin içine girdiği muayenelerde, düşük voltajlar kullanmak, daha iyi bir kontrast-gürültü oranı sağlamaları nedeniyle faydalı olabiliyor. Teknik sınırlamalar nedeniyle, eskiden 70 kV veya 80 kV BT sadece çocuklar ve zayıf hastalar için kullanılıyordu. Vektron tüpleri ve düşük kV'daki yüksek enerji rezervleri (2x1300 mA'ya varan) sayesinde, yetişkinler ve hatta yüksek kiloya sahip hastalar bile kısa bir süre içinde ve düşük tüp voltajlarında muayene edilebilir. Bu, radyasyon dozu düşürülürken kontrastın korunabilmesi anlamına geliyor.

Alternatif olarak, düşük tüp voltajlarındaki yüksek kontrast-gürültü oranı farklı bir şekilde kullanılabiliyor: Sol ventrikülün ve aort kökünün görüntülemesine dayalı ilk klinik deneyler (TAVI araştırmaları), kontrast maddesi verilmesinin azaltılmasının, SOMATOM Force'un Turbo Flash Modunun kullanılması ve düşük kV/yüksek mA özellikleri sayesinde mümkün olabileceğini gösterdi.

Kısa bir süre önce koroner BT anjiyografiye ilişkin bir araştırma yayınlandı. Yazarları, SOMATOM Force'un 70 kV'de kullanılmasının 80 kV veya 100

kV tüp voltajı ayarları kullanan son teknoloji ürünü BT tarayıcısına kıyasla daha düşük radyasyona maruz kalma oranlarının (100 kVp'de 0,92 mSv yerine 70 kVp'de 0,44 mSv) yanı sıra daha az kontrast maddesi hacmiyle (80 mL yerine 45 mL) sonuçlandığını rapor ediyorlar. Eşzamanlı olarak görüntü kalitesi korunabiliyor. Araştırma, 45 hastanın muayenesine dayanıyor. Araştırmada görüntü kalitesi, kontrast-gürültü oranı ve görüntü gürültüsü gibi görüntüye dayalı objektif kriterler ve iki radyoloğun sübjektif değerlendirmesi ile ölçülmüş. [6]. Bu, özellikle böbrekleri iyotlu kontrast maddesi için düşük toleransa sahip olan, renal fonksiyonları zarar görmüş kronik ve daha yaşlı hastalar için faydalı. Turbo Flash modunda, tarama hızı 758 mm/s'ye yükseliyor. Bu, radyasyon dozunda bir azaltım ile bu BT tarayıcısını, sabit bir şekilde durmasalar bile küçük çocukların muayenesi için ideal tanısal araç haline getiriyor.

SOMATOM Force'un, Dual Energy teknolojisini kullanması sayesinde, doktorlar, aynı dansite değerine sahip oldukları durumlarda bile doku ve materyalleri kimyasal olarak ayırt edebiliyorlar. Bu fonksiyonel görüntüleme, kanser tanısı için yeni yaklaşımların yolunu açıyor. Bu görüntülemeden elde edilen bilgilere dayalı olarak, doktor örneğin tümörleri karakterize edebiliyor ve bir hastanın tedaviye nasıl tepki vereceğini değerlendirebiliyor. Çift enerjili veri yakalamanın ötesine geçerek, temporal olarak çözümlenmiş perfüzyon ölçümlerinin kullanılması –inme tanılarında kullanımı şimdiden oturmuştur- şimdi onkolojide de kendine yer ediniyor. Mükemmel temporal çözünürlüğüyle SOMATOM Force, hareket artefaktlarını minimize edebiliyor ve bu da hastalık, yaşlılık, astım, nefes darlığı veya travma nedeniyle nefeslerini tutamayan hastalarda kullanılabilmesi anlamına geliyor.

Dual Source BT'nin gelecekteki potansiyeli

Dual Source BT teknolojisi, araştırma kurumları için umut vaat eden yollar açtı ve SOMATOM Force, temporal çözünürlük, tarama hızı ve düşük radyasyon dozu gibi mekanik özellikler için benchmark oluşturdu, ancak geliştirilmeye devam eden birçok uygulama da mevcut.

Bunlardan bazıları, örneğin tarama özgüllüğüne ilişkin. Yüzde 60 oranında bir koroner arter stenozuna SOMATOM Force kullanılarak doğru bir şekilde tanı koyulabiliyor. Ancak şu anda, bir stenozun kalp kasına giden kanı etkileyip etkilemediğini açıklığa kavuşturmak için daha başka muayeneler gerekli. Gelecekte, bunu, bir kalp kateteri, MR veya SPECT kullanılarak gerçekleştirilen daha başka muayeneleri gereksiz kılacak şekilde sadece Dual Source BT kullanarak belirlemek mümkün olabilir.

SOMATOM Force, akciğerlerin son derece düşük radyasyon dozlarıyla görüntülenmesine izin veriyor. Selektif Foton Kalkanı, pulmoner görüntüleme gibi, iyot içeren kontrast maddesi olmadan yüksek kontrastlı uygulamalarda X-ray spektrumunu optimize ediyor. Bu, akciğer kanserinin taranmasında potansiyel olarak destekleyici bir rol oynayabilir.

Abdominal ve pelvik tıp alanında, Dual Source BT'nin, incelenecek dokunun morfolojisinin yanı sıra fonksiyonunu da yakalama özelliği, lokal doku perfüzyonunu tedavi takibinde bir markör olarak kullanma olasılığının yolunu açıyor – örneğin, hepatik ve gastrointestinal tümörlerin tanısında ve tedavisinde ve kemik metastazlarının tespit edilmesinde. Biyokimyasal markörlerin yardımıyla, gelecekteki hastalara, bireysel ihtiyaçlarına göre özelleştirilmiş tanılar ve tedaviler sunmak mümkün olacak. SOMATOM Force, tümörlerin ve metastazların erken tespiti, kesin karakterizasyonu ve alınması için gereken tanısal verileri sunabileceğine dair güçlü bir şekilde umut vaat ediyor.

Profesör Thomas Flohr şunları ifade ediyor: "Bu iş burada bitmiyor. Dual Source BT'nin olası uygulama yelpazesinin tümünü keşfetmeye kendimizi adamış bulunuyoruz."

Gelecek için odaklanılan bir diğer nokta da iş akışı otomasyonu. Genel olarak kullanıcılar, BT'nin klinik rutine daha iyi ve basit bir şekilde entegre edilmesini istiyor. Bu nedenle, tanı ve tedaviyle bağlantılı olarak kliniklerin ve muayenehanelerin kalite standartlarının optimizasyonu önem taşıyor. Hastalar ayrıca, bekleme süreleri, tedavi süreçleri ve sonuçlar bakımından da iş akışı otomasyonundan faydalanıyorlar. Ayrıca, iyileştirilmiş iş akışı otomasyonunun klinik araştırma projeleri ve tanı ve tedavi için yeni yaklaşımların geliştirilmesi için bir itici güç olması da mümkün.

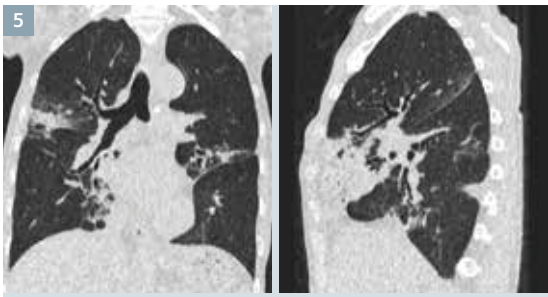

5 Zatürre – Selektif Foton Kalkanı II, X-ray spektrumunu optimize ediyor ve bu da hava/yumuşak doku kontrastını önemli ölçüde iyileştiriyor. MPR görüntüleri, iki taraflı konsolidasyon bölgelerini ve süperimpoze interlobüler septal kalınlaşma ile zemin-cam atenüasyonunu ortaya koyuyor. Burada, BT taraması, standart bir X-ray radyografi muayenesinden düşük olan sadece 0,04 mSv'lik bir etkili dozla, nefes tutma olmadan Turbo Flash modunda gerçekleştirildi. Görüntü, Çin Halk Cumhuriyeti'nin İç Moğolistan bölgesindeki Central Hospital, Baotou'ya aittir.

Dr. Ruth Wissler, veterinerlik ve beşeri tıp okudu. Kendisi, bilimsel iletişim ve tıp yazarlığı konusunda uzmandır.

[1] FDA tarafından değerlendirilme aşamasındadır. ABD'de satılmamaktadır.

Referanslar

1 Achenbach S ve ark. Journal of Cardiovascular Computed Tomography 2009; 3: 117–121
2 Achenbach S ve ark. European Journal of Radiology 2006; 57: 331–335
3 Scheffel H ve ark. Eur Radiol 2006;16: 2739–2747
4 Petersilka M ve ark. European Journal of Radiology 2008; 68: 362–368
5 Johnson TRC ve ark. Eur Radiol 2006 DOI 10.1007/s00330-006-0517-6
6 Mathias Meyer ve ark. Radiology 2014 273:2, 373-382

Daha fazla bilgi

www.siemens.com/dual-source-CT

Cerrahi öncesi BOLD fMRI ve difüzyon traktografisi için eşzamanlı multi-slice (SMS) görüntüleme: vaka örnekleri

Andreas J. Bartsch[1,2,3]

[1] *Radiologie Bamberg, Almanya*
[2] *Nöroradyoloji Departmanları, University of Heidelberg ve University of Wuerzburg, Almanya*
[3] *Oxford Centre for Functional MRI of the Brain (FMRIB), University of Oxford, İngiltere*

Giriş

Eşzamanlı çoklu kesitli (SMS) görüntüleme, MRG'nin zamansal örneklemesini hızlandırıyor ve zamansal çözünürlükte eşi görülmemiş artışlar sağlıyor. Bu sadece araştırma için değil, aynı zamanda şu anda ortaya çıkmakta olan çeşitli klinik uygulamalar için de ilgi çekici.

1

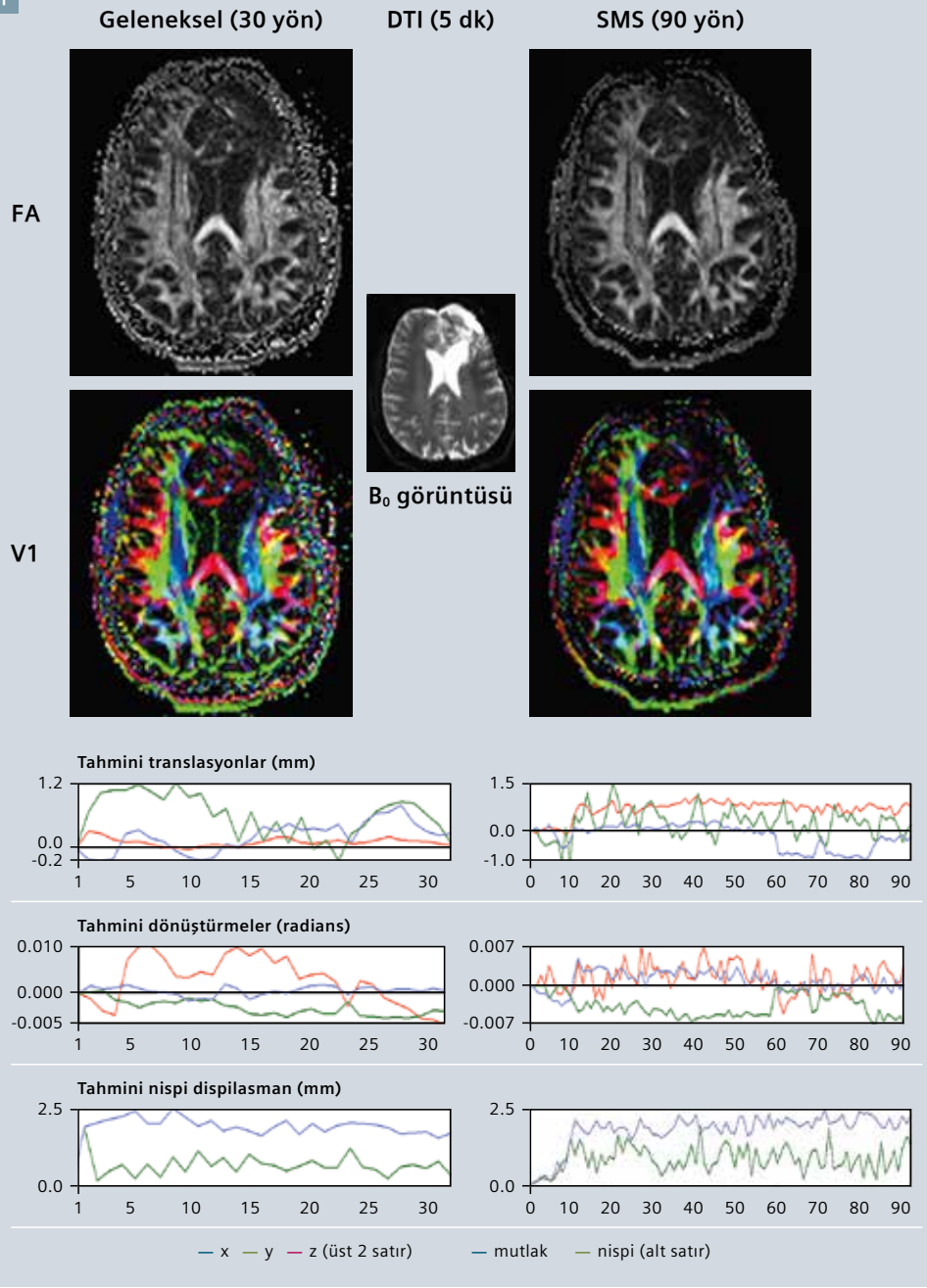

1 Kısmen rezekte edilmiş sol frontal olligodendroglimaya sahip bir hastada, her ikisi de 5 dakikada izotropik 1,8 mm tüm beyin kapsamı ile kaydedilmiş geleneksel (30 difüzyon şifreleme yönü) ve SMS DTI'ın (90 yön, SMS faktörü 3) karşılaştırması (aynı kesit ama taramalar ortak kaydedilmemiş). Çevrimiçi üretilen FA (üst) ve renk kodlu V1 haritaları (orta) SMS ile örneklenmiş daha fazla difüzyon yönlerinden daha az gürültülü tahminler ortaya koyuyor. Aradaki hacim hareketi geleneksel DWI'a kıyasla (alt) SMS için biraz daha düşük olma eğilimi gösteriyor.
T2 ağırlıklandırması dışında difüzyona sahip olmayan ortadaki görüntüde sol frontal loba yaslanan bir subdural higroma belirgin.

SMS ile yoğun zamansal örnekleme, zaman serisi araştırılırken zamansal dinamiklerle ilgili yeni anlayışlar sunuyor. Örneğin istirahat durumu fMRI'ın hassasiyetini iyileştirdiği kanıtlandı. Aynı zamanda difüzyon MRG'sinde, edinim sürelerini kısaltmak için veya uzamsal görüntü çözünürlüğünü ve/veya kapsamını arttırmak için daha fazla bilgi şifrelemek üzere kullanılabiliyor (örn. daha fazla difüzyon yönü kaydederek; Şekil 1) [8, 10, 18].

SMS görüntülemesinin eko-düzlemsel görüntüleme (EPI / echo-planar imaging) ve turbo spin eko (TSE) gibi farklı pulse sekansları için uygulanabilir olmasına rağmen, özellikle BOLD fMRI ve difüzyon EPI için özel bir ilgi topladı. SMS hızlandırılmış EPI'nin istatistiki güveni arttırabilmesine ve/veya klinik BOLD fMRI'ın deneysel tarama süresini kısaltabilmesine rağmen (bu makaledeki Şekil 2'ye bakın), hızlı zamansal örneklemenin önemi difüzyon EPI için özellikle belirgin hale geliyor. Burada, çoklu yönlü (MDDW / multi-directional) ve yüksek açılı difüzyon ağırlıklı görüntüleme (HARDI / high-angular resolution diffusion-weighted imaging), olasılıkla çoklu b-değeri kabukları boyunca, difüzyon tensörü (DTI / diffusion tensor, Şekil 1) veya kortozis görüntüleme (DKI) ve traktografi (Şekil 2, 3, 5, 6) için önemli. Örneğin, geleneksel DTI'a kıyasla aynı süre içerisinde SMS ile 3 kat daha fazla özgün difüzyon yönü kaydetmek, fraksiyonel anizotropideki (FA) ve renk şifreli ilk özvektör (V1) haritalarındaki gürültüyü azaltabiliyor (Şekil 1, üst).

Sadece 3 difüzyon şifreleme yönü gerektiren DWI için (örn. inme veya epidermoid görüntüleme), edinim hızı bakımından, kazanılabilecek nispeten az zaman bulunuyor. Burada, SMS varsayılan görüntüleme süresini sadece çok az ve her bir tüm beyin ortalaması için 15 – 20 saniye gücünde azaltıyor. 10 saatte 40'a varan nöroradyolojik hastayı tarayan yoğun bir muayenede, bu, günde bir ilave hastanın muayene edilebilmesi anlamına gelebiliyor.

Daha yeknesak yönlü ve periferik sinir sisteminde olduğu gibi birkaç kesişen life sahip yapıları inceleyen traktografi veya DTI için, SMS'in sunduğu potansiyel faydalar büyük ihtimalle daha az olarak daha fazla difüzyon yönünün örneklenmesiyle ve daha çok olarak kapsamın genişletilmesiyle ve izotropik kayıtları kolaylaştırmakla bağlantılı. Çok sayıda kesişen lifin ve perifokal tümör ödemi gibi alçak FA alanlarına traktografinin görüldüğü yapılar için, daha çok difüzyon yönüyle örnekleme yapılması, ilgilenilen lif yollarının takibini önemli ölçüde iyileştirebiliyor (Şekil 2, alt). Bugünlerde difüzyon traktografisi düzenli olarak cerrahi öncesi planlama ve intraoperatif nöro-navigasyon için fMRI'ı tamamlıyor. Burada, SMS, örneğin, SMS'siz karşılaştırılabilir geleneksel kayıtlar, özellikle MRG aynı oturumda gerçekleştiriliyorsa, klinik hastaların tarama toleransını aşacakken, yüksek çözünürlüklü (1.8 mm izotropik) difüzyon-ağırlıklı (örn: b = 1500 s/mm2'de) tüm beyin verilerini 10 dakikadan kısa sürede 160 özgün şifreleme yönünde kaydedebilmemizi sağlıyor.

Buna ek olarak, SMS görüntülemesiyle daha hızlı tarama, en azından teorik olarak hareket artefaktlarını azaltabilir. Birbirini takip eden hacimler arasındaki hareket dışında, hacim içi hareket de genellikle düzeltilebilir değil. Bizim deneyimlerimize göre, EPI hacimleri arasındaki tahmin edilen hareket, SMS kayıtları için biraz daha düşük olma eğiliminde (Şekil 1, alt). Bu nedenle, SMS, kaydedilen taramaların kalitesini arttırabilir.

fMRI için SMS, verilerin korelasyon yapısını ve "spin geçmişini" değiştiriyor. İstatistiki modelleme ve çıkarım korelasyon yapısını etkilerken SMS fMRI'daki yoğun zamansal örnekleme ise verileri, "spin geçmişinin" etkilerini ortadan kaldırmaya yönelik denoize edici prosedürlere karşı daha uygun hale getiriyor. Bireysel hasta seviyesinde elde edilebilen "fonksiyonel" sinyal-gürültü oranlarında (SNR) potansiyel kazanımlar dikkate alındığında, SMS fMRI, klinik uygulamalar için cazip. Tespit edilen fonksiyonel sinyalin her bir ölçümle lineer olarak toplandığı ve ölçüm sayısının kareköküyle rastlantısal gürültünün arttığı varsayılırsa, "fonksiyonel SNR'ye, örneklemlerin sayısının kareköküne göre artacaktır. Diğer bir deyişle, eğer aynı fonksiyonel sinyali dört defa ölçersek ve ölçümleri toplarsak, SNR'yi, tek bir ölçüme kıyasla 2 faktör değerinde arttırırız. Bu varsayımların indirgeyici olmalarına rağmen, SMS'in, istatistiki güveni arttırması söz konusu ve bu kazanımlara şu amaçlarla yatırım yapılabilir

I) birinci seviye FMRI sonuçlarını daha sağlam kılmak (bkz. bu makaledeki Şekil 2),

II) ölçümlerin uzaysal çözünürlüğünü arttırmak ve/veya

III) deneysel edinim süresini kısaltmak.

fMRI'ın ve difüzyon traktografisinin uzaysal çözünürlüğünü arttırmak, anatomik taramaların kayıt edilmesi dahil uzaysal doğruluğu iyileştirmek üzere klinik uygulamalar için ilgili ancak ölçülen sinyal, voksel boyutuyla neredeyse lineer bir şekilde azaldığı için SNR'de bir kayıp kusuru söz konusu. Buna ek olarak, termal sesin nispi katkısı da daha yüksek uzaysal çözünürlüklerde lineer olmayan bir şekilde artıyor. Görev temelli SMS fMRI verilerinin, karşılaştırılabilir sonuçlar elde etmek için düşük çözünürlüklü kayıtlarla benzer miktarda yumuşatma gerektirme eğiliminde olmasının nedeni de bu [11]. Ancak, özellikle cerrahi öncesi fMRI'a ilişkin yakın zamanlı istatistiki ilerlemeler, yumuşatmanın potansiyel olarak zararlı etkilerinin (uzayda hatalı pozitif veya negatif tespitlere neden olan daha büyük aktivasyonların bulanıklaşması veya daha küçük aktivasyonların ortadan kalkması) önlenebileceğini gösteriyor [16].

Hastaların (özellikle çocukların (1), yaşlıların, nörofizyolojik engellilerin, zihinsel engellilerin ve zor tedavi

[1] MR taramasının fetüsleri ve iki yaşın altındaki enfantları görüntülemek için güvenli olduğu kanıtlanmamıştır. Sorumlu bir doktorun, MRG muayenesinin faydalarını diğer görüntüleme prosedürleriyle karşılaştırarak değerlendirmesi gerekmektedir.

edilebilen epilepsilere sahip olanların) genellikle uzun tarama süreleri için sınırlı toleransa sahip oldukları düşünüldüğünde, yüksek kaliteli veriler elde etmek için SMS-hızlandırılmış taramanın potansiyel faydaları önemli. Aynı zamanda da açıkça görülebilen bir dezavantaj var: İşitsel ses karakteristikleri geleneksel ve SMS EPI'de aynı (temel frekans pili okuma gradyanının eko boşluk aralığıyla belirleniyor [5]) ve periferik sinir uyarıları riski (hızlı okuma gradyan geçişleri nedeniyle) arttırılmamalı. Aslında, son üç yılda bu türden olayların sayısının arttığını gözlemlemedik.

SMS hızlandırması ile daha fazla zaman noktası ve difüzyon yönü kaydetmek fMRI'ın ve difüzyon traktografi sonuçlarının istatistiki güvenini arttırabiliyor. Bu türden iyileştirmeler, fonksiyonel aktivasyonları ve yapısal bağlantılandırılabilirlikleri tespit etmek için daha fazla uzaysal kapsamla ve maksimum yükseklik olasılıklarıyla sonuçlanabiliyor. Diğer bir deyişle, SMS, fonksiyonel ve difüzyon MRG'sinin hassasiyetini iyileştirebiliyor. Hassasiyet, bunların çoğu hatalı negatif tespitleri en aza indirgeyerek hastada yeni klinik kusurlara neden olmayı önlemeyi amaçladıkları için cerrahi öncesi fMRI ve traktografi uygulamaları için çok önemli.

Bu nedenle, cerrahi öncesi BOLD fMRI ve difüzyon traktografisi, SMS-hızlandırılmış EPI'nin kullanımının belirgin klinik avantajlara dönüşmesini beklediğimiz birincil örnekler ve seçilmiş örnek olaylara dayalı olarak bu bağlamda bu teknoloji ile ilgili deneyimlerimizi paylaşmaya karar verdik.

SMS'in faydalarıyla ilgili vaka örnekleri

Geleneksel ve SMS fMRI ve difüzyon-ağırlıklı EPI'nin baş başa karşılaştırmaları, bu makaledeki Şekil 1 ve 2'de yapılıyor. Şekilde 2 şu temel bulguları ortaya koyuyor:

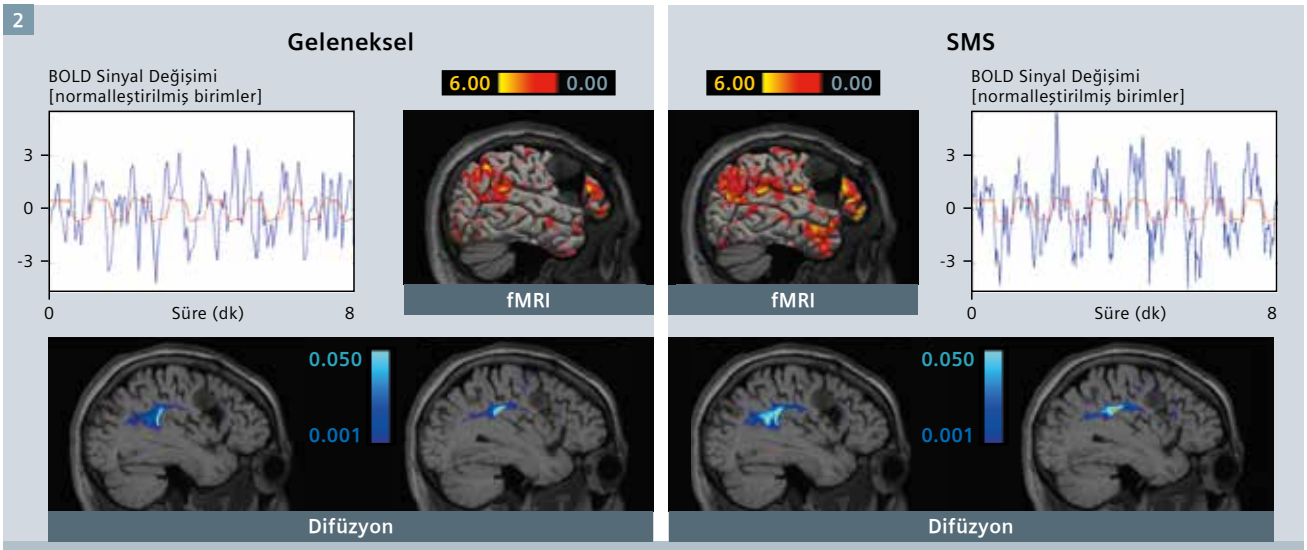

2 İkinci ameliyat öncesinde yenilenen sağ frontal düşük düzey gliomaya sahip solak bir hastada geleneksel ve SMS BOLD fMRI'ın karşılaştırması (üst; TR 3.0 vs 1.5 saniye) ve difüzyon traktografisi (alt; 60 vs 180 yön; faz tersine çevirme ile çarpıtma düzeltilmiş – Şekil 3). SMS ile uzaysal fMRI çözünürlüğünü ikiye katlamak dil paradigmasıyla ilişkili aktivasyonların istatistiki güvenini arttırdı (bağımsız bir bileşen analizi ICA tarafından elde edilen kırmızı-sarı Z istatistikleri / çift regresyon) ve modelle (kırmızı; 0.2 vs. 0.7; üst) ilgili zaman akışlarının (mavi) zamansal korelasyonunu iyileştirdi. Benzer bir şekilde, SMS ile difüzyon yönlerinin sayısını üç katına çıkarmak, üst boylamsalın / yay demetinin akış çizgilerini rekonstrükte etmek için olan koşullu olasılıkları arttırdı (mavi-açık mavi, çekirdekten hedefe yapacak şekilde örneklem sayısının %1'inde eşiklenmiş [6]; alt)

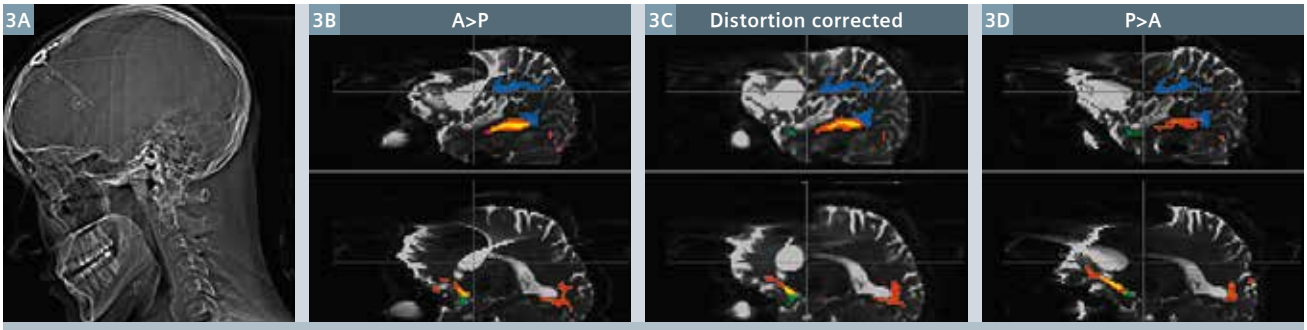

3 Alternatif faz şifrelemeleri kullanarak SMS SE-EPI ile çarpıtma düzeltme (A>P (3B) vs. P>A (3D)). Sol fronto operküler sistik gangliogliома, kraniyofiks ve Ommaya rezervuarına sahip hasta (3A). Arkuat (mavi-açık mavi), inferior boylamsal (kırmızı-sarı) ve unsinat (yeşil-açık yeşil) demetine sahip SMS DI'ın olasılıksal traktografisi. Faz şifreleme yönüne bağlı olarak tümör kistinin çarpıtılmasına ve bunun sonucunda olan çapraz tellerin işaret ettiği nöro-navigasyon hatasına dikkat edin.

Şekil 2'de gösterilen hastada, sağ beyin konuşması birincil kısmi tümör rezeksiyonu sırasında intraoperatif elektrik uyarımı haritalaması (ESM / electrical stimulation mapping) ile zaten doğrulandı. Ancak o zamanlar ESM, bir dizi intraoperatif kriz ile karmaşıklaştırılıyordu ve ikinci rezeksiyon öncesi geçerli fMRI muayenesi, yinelenen, düşük düzey glioma ve kortikal fMRI aktivasyonları arasında yeterli bir güvenlik marjını korumak için faydalı kabul ediliyordu (Şekil 2, üstte). Olasılıksal difüzyon traktografisi üst medial tümör bezesine göre yay demetinin yakınlığını ortaya koydu ve SMS, geleneksel difüzyon traktografisine göre daha küçük bir güvenlik marjına işaret etti (Şekil 2, altta). Nöro-navigasyon sistemine aktarılması için bu verileri beyin cerrahlarına düzenli olarak temin ediyoruz. Bu, ESM noktalarını tanımlamak ve fonksiyonel olarak ilgili anatomiye nöro-cerrahi yaklaşımı özelleştirmek için faydalı.

Şekil 2 – 6, SMS'in cerrahi öncesi fMRI ve traktografiye uygulanmasını daha da iyi bir şekilde gösteriyor. BOLD ve difüzyon ağırlıklı EPI'nin çarpıtma düzeltmesi, özellikle şunlara sahip hastalarda doğru cerrahi öncesi planlama ve intraoperatif navigasyon için gerekli:

I) kafatasının tabanına yakın lezyonlar

II) eski cerrahi, kraniyofiks ve metalik implantlar (Şekil 3). SMS spin-eko (SE) EPI şu anda alternatif faz şifrelemeleriyle çarpıtma düzeltme için alan haritası verileri elde etmek için en hızlı yöntem. Şekil 3, eğer geometrik çarpıtmalar yeterli şekilde düzeltilmezse görülebilecek önemli nöro-navigasyon hatasını gösteriyor.

Şekil 4'teki hastada SMS BOLD fMRI, serebrovasküler reaktivite haritalaması (CVRM / cerebrovascular reactivity mapping) için kullanıldı [17].

Rastlantısal olarak tespit edilen, ilk başta düşük düzey glioma sanılan ancak daha sonra herhangi bir spektral tümör paternine sahip olmadığı görülen sol supramarjinal fokal kortikal displazi (FCD), basit nefes tutmanın ortaya çıkardığı hiperkapnik dalgalanmalara tepki olarak BOLD sinyali değişimlerinde azalma ortaya koydu.

Engellenmiş veya azaltılmış serebrovasküler reaktivite kognitif görev tabanlı ve istirahat durumu fMRI sonuçlarının hatalı negatiflerini arttırabilir. Ancak, konuşma ve dil fonksiyonlarının SMS haritalamasına dayalı olarak, lezyonun dorsal akışta anlamlı bir lokasyona sahip olduğu düşünüldü ve birincil olarak SMS tarafından desteklenen ancak geleneksel BOLD fMRI tarafından desteklenmeyen bir sonuca varıldı. Geçtiğimiz iki yılda MR elastografisinin sağladığı azaltılmış mekanik uyumlulukla lezyonun takibi

4

Sereberovasküler Reaktivite Haritalaması (CVRM)

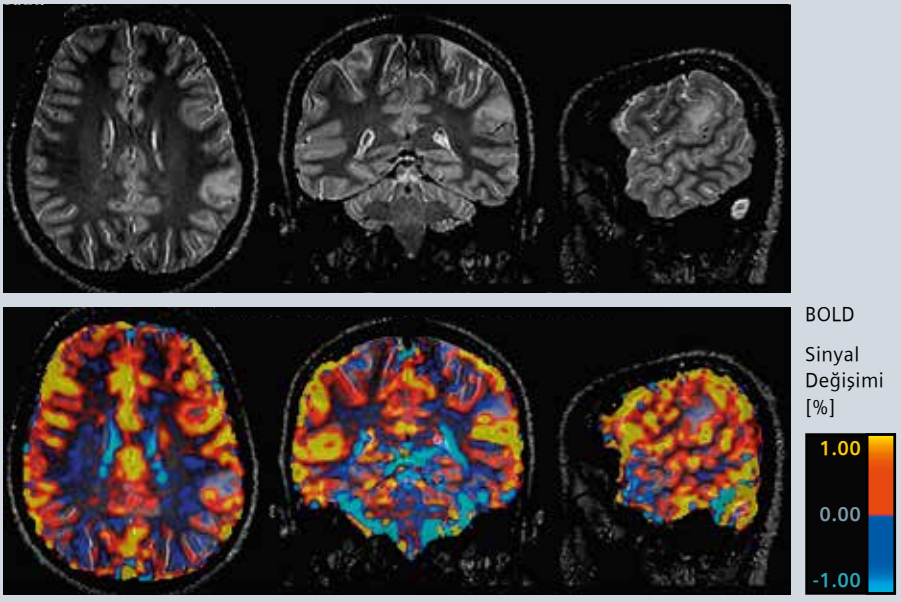

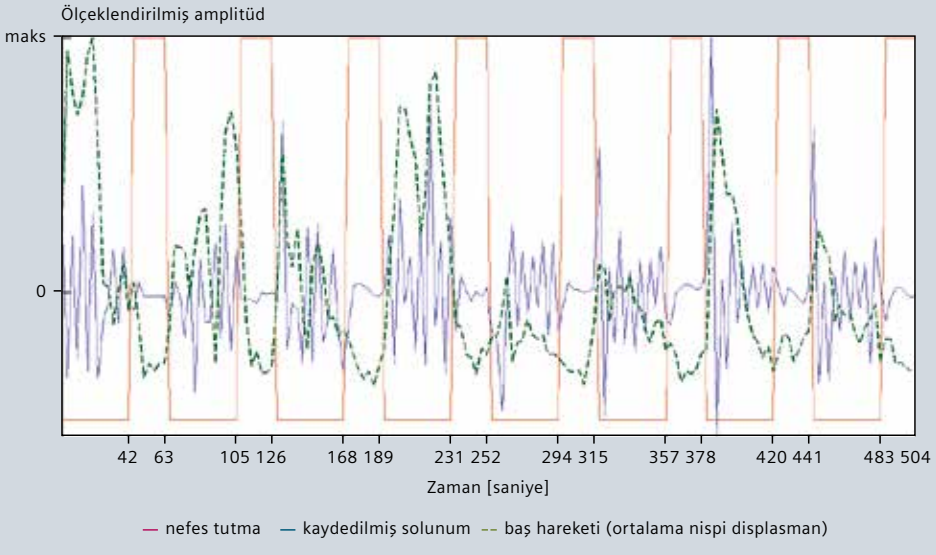

4 SMS BOLD fMRI'ın serebrovasküler reaktivite haritalaması (CVRM / cerebrovascular reactivity mapping). Üst: Sol supramarjinal fokal kortikal displazinin (FCD) SMS ile tespit edilmiş azaltılmış serebrovasküler BOLD reaktivitesi. Alt: Nefes tutmasına sahip, Siemens'in kendine özel fizyolojik takibiyle kaydedilmiş solunum (mavi) fizyolojik takip onaylı hasta uyumluluğu, hareket düzeltme tahminleri, serbest solunum sırasında artmış baş hareketi (yeşil) ortaya koyuyor.

sabitti ve bu nedenle rezeksiyon önerilmedi.

Şekil 4 aynı zamanda gelişmiş fizyolojik sinyal takibinin kullanımını da ortaya koyuyor: Solunum, pulse ve EKG'nin hepsi SMS ile birlikte kaydedilebiliyor ve Siemens'in kendine özel uygulaması bu sinyalleri her bir edinilmiş kesit ve hacimle (psödo)-DICOM serisine kesin zamansal senkronizasyonla kaydediyor. Bunlardan, kaydedilen sinyaller, örneğin fMRI'da fizyolojik gürültünün etkilerini "azaltmak" için fizyolojik gürültü modellemesi için okunabiliyor. Bu özellik, fizyolojik sinyal takibini çok kolaylaştırıyor ve herhangi bir üçüncü taraf ekipmanına gerek kalmadan kullanmasını son derede rahat hale getiriyor.

Şekil 5 ve 6, invazif elektrokortikografi ve epilepsi cerrahisi öncesinde değerlendirilen ilaç dirençli nöbetlere sahip hastalar için SMS fMRI'ın ve difüzyon traktografisinin uygulamasını ortaya koyuyor.

Epilepsi, ilaca dirençli nöbetlere sahip olan ancak tespit edilebilir beyin lezyonlarına ve cerrahi öncesi tespit edilebilir nörokognitif engellere sahip olmayan (şekil 6'daki durum gibi) hastaların yeni cerrahi sonrası sorunlar geliştirmek konusunda özellikle risk altında olmaları bakımından tümör cerrahisinden farklılık gösteriyor. Buna karşılık, beyin tümörleri veya diğer intra-aksiyal lezyonlar için cerrahi geçiren hastalar ve cerrahi öncesi kusurlara sahip olmayan hastalar genellikle en iyi sonuçları veriyor (Şekil 2'deki durum gibi). Şekil 5'te gösterilen hasta, referakter nöbetlerin cerrahi tedavisi için düşünülen sol hemisferotomi öncesinde değerlendirilen, klasik Sturge-Weber sendromuna sahip 9 yaşında engelli bir erkek çocuğunun vakası (Şekil 5A, B). Birincil olarak etkilenen sol hemisferdeki mevcut olmayan görsel istirihat durumu fMRI sinyal dalgalanmaları (Şekil 5C), hastanın sağ görsel alan hemianopsisini yansıtıyordu. SMS BOLD fMRI ile konuşma haritalaması (pasif hikaye dinleme vs. karıştırılmış sesler), hem genel lineer modelleme (GLM /

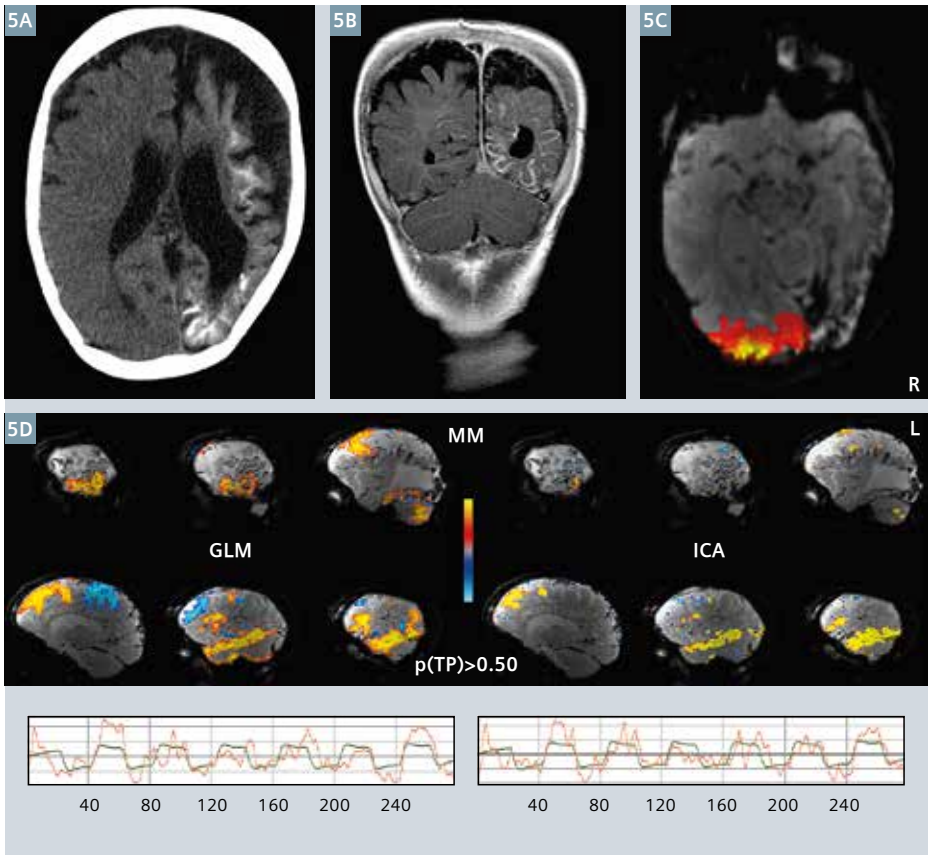

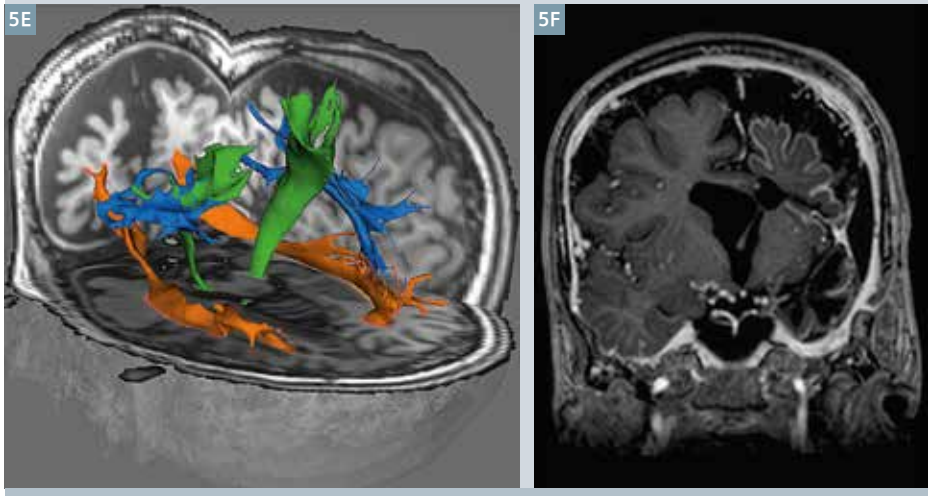

5 Refrakter nöbetlerin cerrahi tedavisi öncesinde Sturge-Weber sendromuna sahip bir erkek çocuktan SMS BOLD fMRI ve difüzyon traktografisi. Sol leptomeningeal anjiomatozis ve intra-aksiyal kalsifikasyonlar ortaya koyan Patognomonik CAT (5A) ve kontrast-geliştirilmiş T1-ağırlıklı MRG (5B). SMS BOLD fMRI, hastanın bir sağ görsel alan hemianopsisine denk gelen artkafa lobunda görsel bekleme durumu ağlarının sinyal dalgalanmalarını tespit etmedi (5C). SMS BOLD fMRI ile gerçekleştirilen konuşma haritalandırması, sağ hemisferik dil lateralizasyonuna işaret etti (5D). SMS difüzyon traktografisi, sol arkuatın (AF; mavi) ve piramidal (yeşil) yolun dejenerasyonuna işaret ederken sol inferior fronto-oksipital demet (IFOF / inferior fronto-occipital fasciculus; turuncu) büyük oranda değişmemiş görünüyordu. Bunu takip eden sol hemisferotomi, afezik kusurlar olmadan başarılıydı (5F).

6

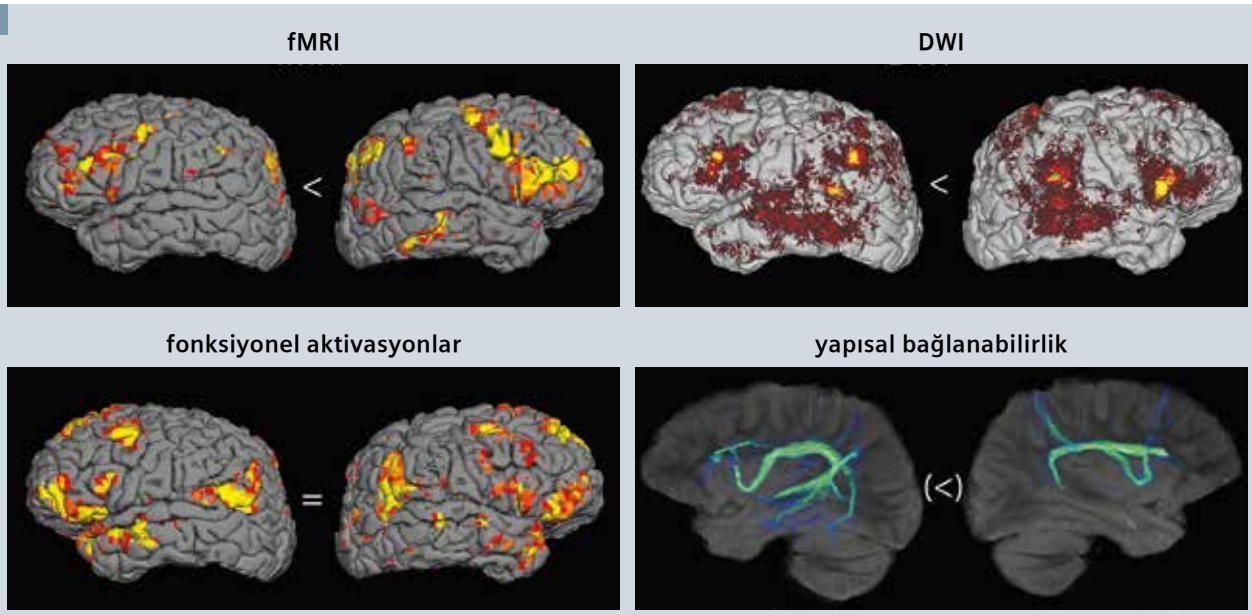

6 Belirgin bir lezyona sahip olmayan (yapısal MRG'ye göre) ancak ilaca karşı dirençli sol frontal loba sahip solak bir erkek çocuğunun SMS BOLD fMRI ve difüzyon traktografisi. SMS BOLD fMRI ile konuşma haritalaması (sol) paradigma bağlantılı iki bileşen tespit etti: bir sağ lateralize (üst sol) ve diğeri bilateral (alt sol). SMS difüzyon traktografisi (sağ) yay demetine ilişkilendirme fiber projeksiyon olasılığına sahip sağ üçgen aktivasyon olasılıklarının uzaysal çapraz korelasyonunu ortaya koydu (üst sağ). Anterior segmenti solda hipoplastikti (alt sağ). Sağ Broca'nın baskınlığının olası olduğu düşünüldü ve nöbetin fokusunu daha da lokalize etmek için invazif sol frontal elektrokortikografi (ECoG / electrocorticography) önerildi.

general linear modelling; model zaman ilerlemesi yeşil) hem de istatistiki çıkarım için uzaysal karışık modelleme (MM / mixture modelling) ile bağımsız bileşen analizi (ICA / independent component analysis) kullanarak baskın olarak sağ hemisferik aktivasyonlar (Şekil 5D) tespit etti [20]. Sağ beyin konuşma kabiliyeti daha sonra sol intrakarotid WADA testiyle doğrulandı ve olasılıksal SMS difüzyon traktografisiyle tespit edilen özellikle posterior segmentteki sol yay demetinin dejenerasyonuna denk geldi (Şekil 5E). Benzer bir şekilde, sol korteks-omurilik yolu, hastanın sağ hemiparezisine denk gelen dejenerasyon işaretleri gösteriyordu (ve tarafsız el kullanımını engelliyordu). Sol hemisferotomi başarıyla gerçekleştirildi (Şekil 5F) ve önceleri sık görülen nöbetleri ortadan kaldırdı ve afazik komplikasyonlara neden olmadan ancak sadece hemiparezinin hafifçe kötüleşmesine neden oldu. SMS ile hızlı zamansal örnekleme, hastanın tarama toleransını aşmadan yüksek kaliteli veri (280 fMRI zaman noktası, 320 difüzyon yönü) elde edecek şekilde BOLD fMRI ve difüzyon traktografisi için edinim süresini (< 30 dk) minimize etmek için önemliydi.

Şekil 6, WADA testi için elverişli olmayan, lezyon görülmeyen ilaca dirençli epilepsiye sahip olan bir hastanın vakasını gösteriyor. Hasta, invazif elektrokortikografi (ECoG) öncesi dil organizasyonunun / lateralizasyonunun mümkün olan en iyi invazif olmayan değerlendirmesi için sevk edildi. ECoG'nin nöbet fokusunu daha iyi lokalize ettiği düşünülüyordu. 13 yaşındaki solak erkek çocuk, sol frontal lobdan doğan (skalp eeg'sine göre) ve gerçekleştiğinde konuşma becerisini koruyabildiği refrakte nöbetlere sahipti. Bağımsız bileşen analizi (ICA / independent component analysis) kullanarak, SMS BOLD fMRI ile gerçekleştirilen konuşma haritalaması, iki paradigma ilişkili bağımsız bileşen tespit etti – biri, sağ inferior frontal gyrusun üçgen parçasına lateralize ve diğeri de büyük ölçüde bilateral aktivasyonlara sahip. Bunlar olasılıkla, sırasıyla, konuşma ve dil işlemenin dorsal ve ventral akışına denk gelmekteydi [12]. Dorsal akış fMRI bileşeninin lateralizasyonu, artikülasyon için, sol frontal nöbetler sırasında ifade edici konuşmanın korunması ile tutarlı sağ beyin konuşma baskınlığına işaret ediyordu. Ancak, fMRI'ın kendi başına gerekli aktivasyonları gereksiz (ortak-) aktivasyonlardan ayırt edememesi önemli bir sınırlama oluyor. Bu nedenle, fonksiyonel bağlanabilirlik profillerini yapısal bağlanabilirlik profilleri ile ilişkilendiren sağ beyin konuşma baskınlığını ispat etmek istedik [6, 13]. Olasılıksal SMS difüzyon traktografisi, sağ lateralize fMRI aktivasyonları ile yay demetinin (AF / arcuate fasciculus) sağ üçgen projeksiyonları arasında, solda önemli olmayan son derece yüksek bir bağıntı ortaya koydu. Solda, AF'nin anterior segmenti hipoplastikti. Bu durum, ortak fMRI ve difüzyon analizinin sofistike bir klinik uygulamasına örnek teşkil ediyor. SMS, altta yatan yüksek çözünürlüklü verileri (1.8 mm izotropik), hastanın azaltılmış tarama uyumluluğuna göre ayarlanmış minimal tarama süresinde (25 dakika) üretmek için gerekliydi.

Burada sunulan vaka örnekleri, SMS'in klinik uygulamaya aktarılmaya hazır olduğunu açıkça ortaya koyuyor. SMS'in fMRI'ın istatistiki güvenini ve difüzyon traktografi sonuçlarını arttırabildiğini ortaya koyduk. Bu çok değerli. Bu kazanımlar aynı zamanda uzaysal görüntü çözünürlüğünü ve kapsamını iyileştirmek, uzaysal ortak kaydı intraoperatif nöro-navigasyon için yüksek çözünürlüklü anatomik taramaları arttırmak ve/veya edinim sürelerini kısaltmak için kullanılabiliyor. En son olarak da SMS, cerrahi öncesi fMRI ve traktografiyi görev performansının bireysel sınırlamalarına ve bakımını yaptığımız hastaların tarama toleransına göre daha iyi özelleştirebilmemizi sağlayabiliyor.

Cerrahi öncesi fMRI ve difüzyon traktografisi, bu heyecan verici teknolojiden faydalanacak. İşitsel tarama konforu bakımından, artan spesifik emilim oranına (SAR / increased specific absorption rate) veya istenmeyen periferik uyarılara rağmen herhangi bir kusur söz konusu değil. SMS'in yoğun zamansal örneklemesi ayrıca kazanımların büyük olabildiği ve potansiyel olarak vejetatif durumları minimal bilinçli durumlardan veya kilitlenmiş hastalardan daha iyi ayırt edebilen gerçek zamanlı fMRI uygulamaları için klinik açıdan ilgi çekici olabilir. Ancak, bu türden klinik uygulamalarının faydalarının henüz değerlendirilmeleri gerekiyor.

Referanslar

1 American College of Radiology (ACR), 2007: http://www.asfnr.org/wp-content/uploads/fMRI-Clinical-Guidelines.pdf.

2 American Society for Functional Neuroradiology (ASFNR), 2012: http://www.asfnr.org/wp-content/uploads/ASFNR-Guidelines-for-DTI.pdf and http://www.asfnr.org/cpt-codes/.

3 Anderson, J. L. R. (2014). Geometric distortions in diffusion MRI. In: Diffusion MRI: from quantitative measurement to in-vivo neuroanatomy. Johansen-Berg, H. & Behrens, T. E. (Eds.), 2nd edition, Elsevier Academic Press, Amsterdam (ISBN 978-0-12-396460-1), 2014. pp. 63-85.

4 Bartsch, A. J., et al., Diagnostic functional MRI: illustrated clinical applications and decision-making. J Magn Reson Imaging, 2006. 23: 921-932.

5 Bartsch, A. J., et al., Scanning for the scanner: FMRI of audition by read-out omissions from echo-planar imaging. NeuroImage, 2007. 35: 234-243.

6 Bartsch, A. J., et al., Presurgical tractography applications. In: Diffusion MRI: from quantitative measurement to in-vivo neuroanatomy. Johansen-Berg, H. & Behrens, T. E. (Eds.), 2nd edition, Elsevier Academic Press, Amsterdam (ISBN 978-0-12-396460-1), 2014. pp. 531-568.

7 Bartsch, A.J., et al., Erratum to: State-of-the-art MRI techniques in neuroradiology: principles, pitfalls, and clinical applications. Neuroradiology, 2015. 57(10):1075.

8 Feinberg, D. A., et al., Multiplexed echo planar imaging for sub-second whole brain FMRI and fast diffusion imaging. PLoS One, 2010. 5(12): e15710.

9 Gallichan, D., et al., TREMR: Table-resonance elastography with MR. Magn Reson Med, 2009. 62(3): 815–821.

10 Glasser, M. F., et al., The minimal preprocessing pipelines for the Human Connectome Project. NeuroImage, 2013. 80:105-24.

11 Harms, M. P., et al., Impact of multiband EPI acquisition in a simple FMRI task paradigm analysis. OHBM (Human Brain Mapping Conference), 2013. 3448.

12 Hickok, G., et al., The cortical organization of speech processing. Nat Rev Neurosci, 2007. 8: 393-402.

13 Homola, G. A., et al., A brain network processing the age of faces. PLoS One, 2012. 7: e49451.

14 Jones, D. K., The effect of gradient sampling schemes on measures derived from diffusion tensor MRI: a Monte Carlo study. Magn Reson Med, 2004. 51: 807-815.

15 Kalcher, K., et al., The spectral diversity of resting-state fluctuations in the human brain. PLoS One, 2014. 9(4):e93375.

16 Liu, Z., et al., Pre-surgical fMRI Data Analysis Using a Spatially Adaptive Conditionally Autoregressive Model. Bayesian Analysis, 2015. http://projecteuclid.org/euclid.ba/1440594946.

17 Pillai, J. J., et al., Cerebrovascular reactivity mapping: an evolving standard for clinical functional imaging. AJNR Am J Neuroradiol, 2015. 36(1):7-13.

18 Setsompop, K., et al., Blipped-controlled aliasing in parallel imaging for simultaneous multislice echo planar imaging with reduced g-factor penalty. Magn Reson Med, 2012. 67: 1210-1224.

19 Smith, S. M., et al., Resting-state fMRI in the Human Connectome Project. NeuroImage, 2013. 80: 144-168.

20 Woolrich, M., et al., Mixture Models with Adaptive Spatial Regularisation for Segmentation with an Application to FMRI Data. IEEE Trans. Medical Imaging, 2005. 24(1):1-11.

İletişim

Andreas Joachim Bartsch, M.D.
Radiologie Bamberg
http://www.radiologie-bamberg.de/
Heinrichsdamm 6
96047 Bamberg
Almanya
bartsch@radvisory.net

İlaç kaplı küreciklerle (DEB-TACE) kemoembolizasyon *syngo* DynaCT destekli

Tobias F. Jakobs, MD

Department of Diagnostic and Interventional Radiology, Barmherzige Brueder Hospital, Münih, Almanya

Meme kanseri kaynaklı karaciğer metastazına sahip 63 yaşında kadın hasta. Karaciğer sağ lob için SIRT (selective internal radiation therapy - seçici dahili radyasyon tedavisi) gerçekleştirildi. Sol karaciğer lobunun karmaşık damarsı anatomisi nedeniyle, sol karaciğer lobu için SIRT'den vazgeçildi ve DEB-TACE yapılması planlandı.

Embolizasyondan önce kateter konumunu doğrulamak için uygulanan *syngo* DynaCT, distal özofagusta zengin bir kontrast meydana çıkardı. Görüntüler, DSA görüntülerinde zor ayırt edilebilen özofagus alt arterlerinde reflüyü önlemek için embolizasyon sırasında özel bir dikkat gösterilmesi gerektiğine işaret ediyordu.

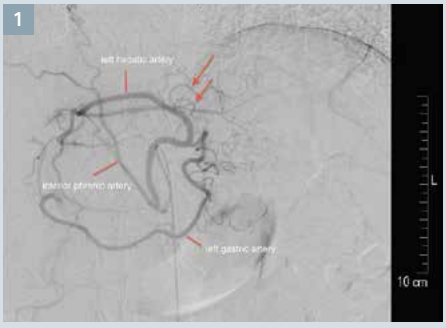

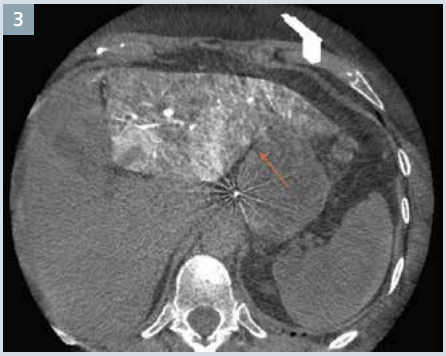

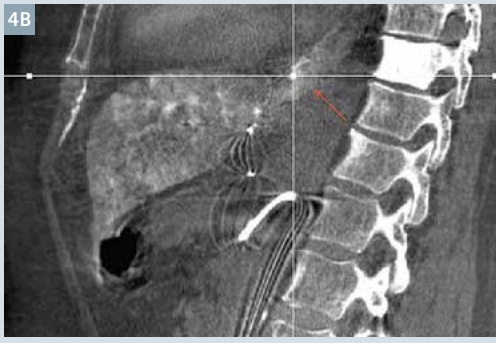

1 Sol hepatik arterden çıkan gastrik kollara (oklar) sahip sol karaciğer lobunun karmaşık arteriyal anatomisi

2 Güç enjeksiyonu anjiyografi işlemi: Bir falsiform arter, gastrik kolların başlangıç noktasına distal olan sol hepatik artere bir mikrokateter takarak anında görselleştiriliyor (kırmızı ok). Diyaframdan geçen şüpheli arterler tespit ediliyor (mavi oklar).

3 Gastrik duvarın kontrast geliştirmesi olmadan sol karaciğer lobunun segment 2 ve 3'ünün kontrast alımını ortaya koymak için anında çoklu düzlem yeniden formatları (MPR) (ok)

4 Buna ek olarak, MPR görselleştirmeleri (4A, 4B), şekil 2'deki şüpheli arterlerin (mavi oklar) ilaç kaplı küreciklerle embolize edilmemesi gereken özofagus alt arterleri olduğuna işaret eden distal özofagusun kontrast geliştirmesini (oklar) ortaya koyuyor.

İnterstisyel brakiterapi tedavisi planlamasında yinelemeli metal artefaktı azaltımı

Dr. Laura Ann Rechner; Jens Peter Bangsgaard, PhD; Dr. Henrik Roed

Onkoloji Bölümü, Radyoterapi Birimi, Rigshospitalet, Kopenhag, Danimarka

Geçmiş

46 yaşında bir kadına 2015'te vajina kanseri tanısı konuldu. Klinik muayenede mesaneye uzanan ve 2-3 cm çapında olan bir vajinal adenokarsinom bulundu ve bir PET taraması, çoklu pozitif lenf düğümleri ortaya koydu. 64 Gy'lik PET pozitif lenf düğümlerine bir entegre güçlendirme ile 50 Gy'lik pelvise harici ışınlı radyasyon tedavisi (RapidArc, Varian Medical Systems) uygulandı. Harici ışınlı radyasyon tedavisinin ardından, brüt tümör hacmine 30 Gy'lik bir interstisyel brakiterapi güçlendirmesi uygulandı. İğnenin sokulmasından önce bir vajinal obtüratör takılarak MRG gerçekleştirildi. İğnenin sokulmasının ardından bir BT taraması gerçekleştirildi ve MRG ile kaynaştırıldı. Brakiterapi tedavi planlaması sırasında hem MRG hem de BT kullanıldı.

Yorumlar

İnterstisyal brakiterapi tedavisi için kullanılan BT taraması, paslanmaz çelik iğneler etrafındaki artefaktları azaltan iMAR (yinelemeli metal artefaktı azaltımı) kullanılarak rekonstrükte edildi. İnstersitsyal brakiterapi tedavi planlamasının önemli ve zaman alıcı bir parçası, tümörü içeriden ışın tedavisi yapmak için içinden radyoaktif kaynak göndermek amacıyla kullanılabilen tüm iğnelerin tanımlanması idi.

Artefaktlardaki azalma, özellikle iğneler çapraz olduğunda veya birbirine yakın olduğunda tedavi planlaması sistemini daha hızlı yapmak için iğnelerin tanımlanmasını hızlandırdı. Bir iMAR rekonstrüksiyonu tipi (omurga implantları için) artefaktların birçoğunu azalttı ve bölgedeki yumuşak doku kontrastını korudu. Daha güçlü bir iMAR tipi de (nöro coil'ler ile) daha fazla artefakt azalttı ancak aynı zamanda iğnelerin yakınındaki yumuşak doku kontrastının bir kısmını da ortadan kaldırdı. İğnelerin açık tanımı nedeniyle ve yumuşak doku bilgileri füzyon MRG taraması aracılığıyla elde edildiği için bu tedavi türü için nöro coil iMAR rekonstrüksiyonu kullanmayı seçtik. Sonuç olarak, iMAR rekonstrüksiyonu, interstisyal brakiterapi tedavi planlaması için iğne tanımının hızını ve güvenilirliğini iyileştirdi.

Muayene protokolü

Tarayıcı	SOMATOM Definition AS Open – RT Pro edition
Tarama alanı	Pelvis
Tarama uzunluğu	19,2 mm
Tarama yönü	Kraniokaudal
Tarama süresi	12 S
Tüp gerilimi	100 kV
Tüp akımı	335 mAs
Doz modülasyonu	CARE Dose4D
$CTDI_{vol}$	12,74 mGy
DLP	453,83 mGy cm
Etkili doz	9,1 mSv
Rotasyon süresi	0,5 S
Perde	0,8
Kesit kolimasyonu	1,2 mm
Kesit genişliği	2 mm
Rekonstrüksiyon artışı	2 mm
Rekonstrüksiyon çekirdeği	B31f

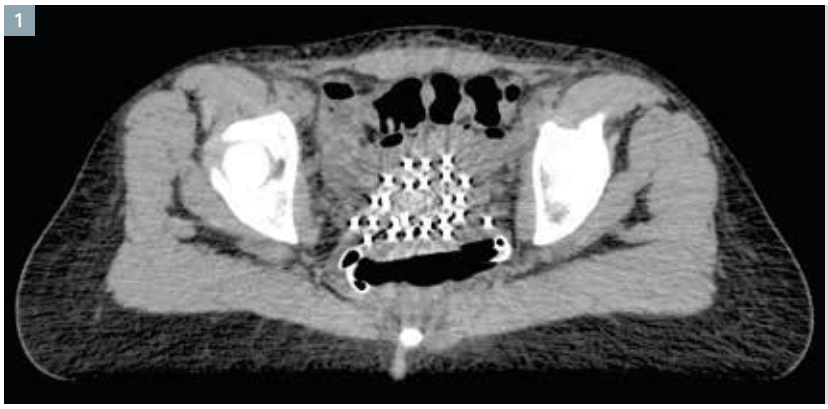

1 iMAR rekonstrüksiyonu olmadan interstisyal brakiterapi tedavisi.

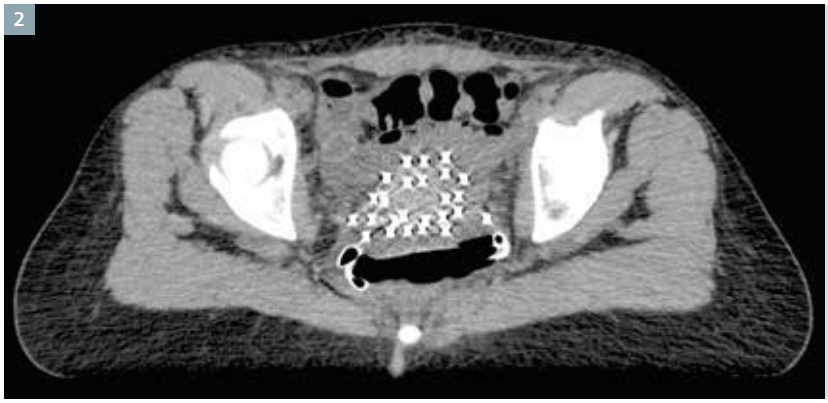

2 Omurga implant iMAR rekonstrüksiyonu ile interstisyal brakiterapi tedavisi.

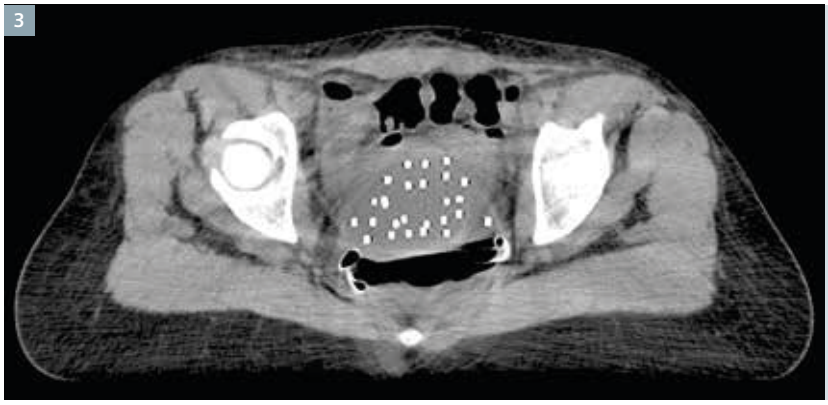

3 Nöro coil iMAR rekonstrüksiyonu ile interstisyal brakiterapi tedavisi.

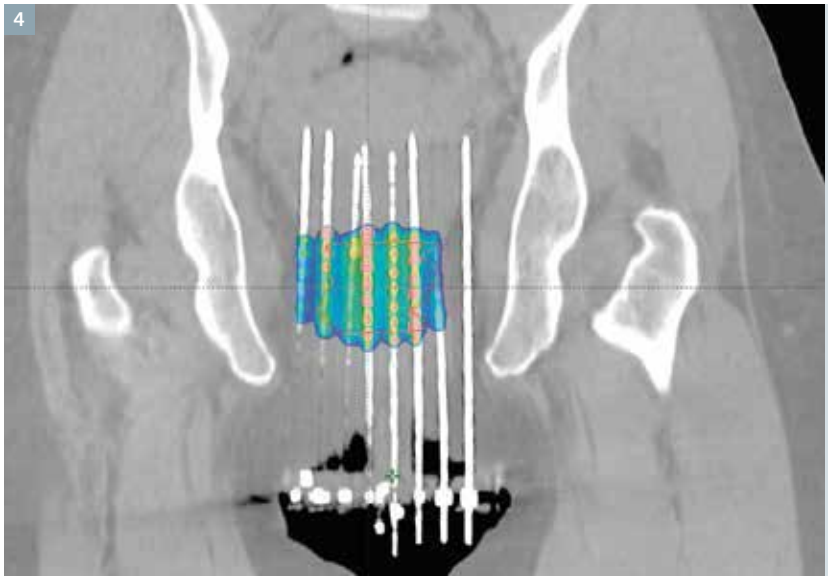

4 iMAR kullanılarak rekonstrükte edilen bir BT görüntüsünde görüntülenen interstisyal brakiterapi tedavisinin doz dağılımını gösteren koronal kesit.

PSMA-Ligandları ile hibrit PET/MR görüntülemesi: prostat kanserine tanı koyulmasında geleceğin standardı mı?

Ali Afshar-Oromieh, M.D.[1,2]; Martin T. Freitag, M.D.[3]; Matthias C. Röthke, M.D.[3]; Jan P. Radtke, M.D.[3,4]; Heinz Peter Schlemmer, M.D.[3]

[1] *Department of Nuclear Medicine, Heidelberg University Hospital, Heidelberg, Almanya*
[2] *Clinical Cooperation Unit Nuclear Medicine, German Cancer Research Center (DKFZ), Heidelberg, Almanya*
[3] *Department of Radiology (E010), German Cancer Research Center (DKFZ), Heidelberg, Almanya*
[4] *Department of Urology, University Hospital Heidelberg, Almanya*

Prostat kanseri (PCa), dünya çapında erkeklerde en sık görülen habis tümördür [1,2]. Genellikle cerrahi veya radyasyonla gerçekleştirilen ilk tedavinin ardından, biyokimyasal relaps yaygındır [3-6]. Bilgisayarlı Tomografi (BT) ve Manyetik Rezonans Görüntüleme (MRG) gibi görüntüleme yöntemlerinin hassasiyeti ve kesinliği genellikle tatminkar olmadığından bu gruptaki lezyonların aranması zorlu oluyor [7].

Bu nedenle araştırmalar, tanısal ölçümler için daha hassas ve spesifik yollar bulmaya çalışıyor. Prostat-spesifik membran antijeninin (PSMA) çoğu PCa'da çok sayıda okunması gerçeği, bu hedef için ligandlar geliştirme fırsatı sunuyor. Bu, düşük-moleküler-ağırlıklı PSMA-ligandı Glu-NH-CO-NH-Lys-(Ahx)-[^{68}Ga(HBED-CC)] (= ^{68}Ga-PSMA-11)'nin 2011 yılında PCa tanılama için yeni bir PET-izleyici olarak ortaya konulmasına yol açtı. Bu bileşen Almanya'daki German Cancer Research Center Heidelberg'de geliştirildi [8,9]. ^{68}Ga-PSMA-11-PET/CT'nin ilk klinik uygulaması 2011 Mayısında Heidelberg University Hospital'ın nükleer tıp departmanında yürütüldü. Bu, yeni görüntüleme yönteminin uluslararası olarak hızlı bir şekilde yayılmasına yol açtı. Bu büyüme, PCa-bağlantılı dokunun tespiti için tanısal yetkinliklerde önemli bir artış sergileyen ^{68}Ga-PSMA-11ile PET/CT görüntülemesinin şimdiye kadar alınan sonuçlarıyla açıklanabilir [10-13]. Büyük bir hasta topluluğuyla (n = 319) gerçekleştirilen yakın zaman önce yayınlanmış bir araştırma, ^{68}Ga-PSMA-11-PET/CT'nin PCa lezyonlarını tespit etmek için mükemmel bir hassasiyet ve spesifiklik sunduğunu doğruladı [12]. Diğer gruplar da bu bulguları doğrulamış bulunuyor [14].

BT ile kıyaslandığında, MRG, her ikisi de belirsiz bulguları netliğe kavuşturmaya yardımcı olan daha yüksek kontrast çözünürlüğü ve farklı fonksiyonel sekansları nedeniyle yumuşak doku görüntülemesi için daha iyi bir yöntem sunuyor. Prostatın çoklu parametrik MRG'si prostat kanseri için güçlü bir görüntüleme aracı olarak kendini kanıtladı [15]. TRUS/MR görüntü füzyonu kılavuzlu biyopsi sistemleri kullanarak doğru prostat biyopsisi için gerekli bilgiler sunuyor ve aktif takip ve kişiye özel tedavi planlaması sırasında kontrolün vazgeçilmez bir parçası [16]. Ancak, lenf düğümlerine ve kemiklere yayılan kanserin veya iyileştirici amaçlı tedavi sonrasında reküran hastalığın

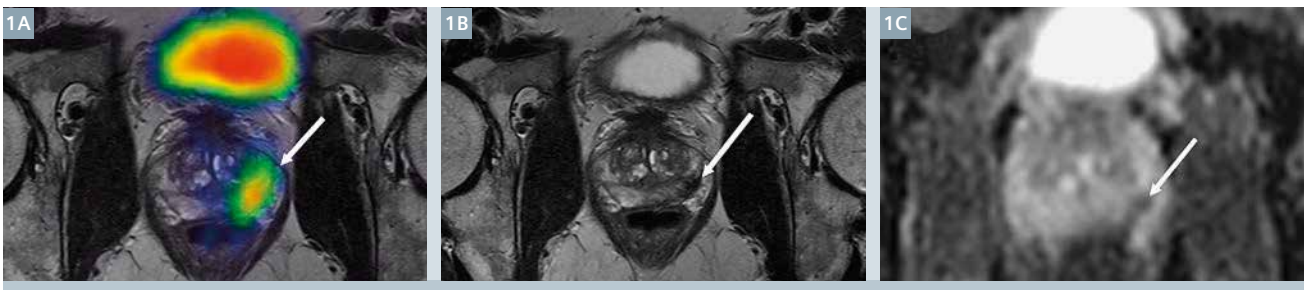

1 Fokal T2w hipointensite, PSMA-PET'de patolojik alım ve periferik bölgede fokal ADC azalması (beyaz oklar) ile kendini ifade eden prostat kanserine (Gleason 9, cT3, PSA 26 ng/ml) sahip hasta. PSMA-ligandı idrar yolu ile boşaltılıyor (mesane içerisinde 1A radyoaktif idrarın üst kısmı görülebiliyor). (1A) T2w yüksek çözünürlüğe sahip PSMA-PET/MRI füzyonu. (1B) T2w yüksek çözünürlük TSE sekansı. (1C) ADC haritası.

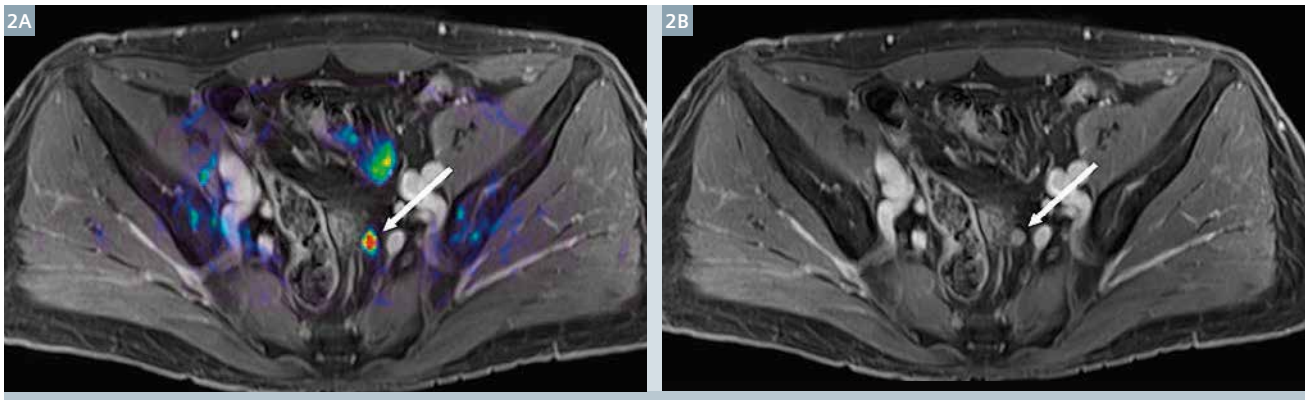

2 Radikal prostatektomi sonrasında biyokimyasal relapsa sahip hasta (Gleason 9, T2a, 3.6 ng/ml taramada PSA). PSMA-PET/MRI, sol iç ilyaksal arterin yanında bir tipik lenf düğümü metastazı gösteriyor (beyaz oklar). (2A) PSMA-PET/MRI füzyonu, (2B) T1w-CE-fatsat ile.

erken tespitinde önemli sınırlamalar bulunuyor. Bu sınırlamalar, çoklu parametrik MR'ye kıyasla tamamlayıcı bilgiler veren PSMA-PET'den elde edilen bilgiler eklenerek aşılabiliyor. Bu nedenle bir sonraki adım, PSMA-PET'in MRG ile birleştirilmesi ve böylece prostat kanseri şüphesi olan hastaları "tek yerden alışveriş" ile kapsamlı ve en doğru bir şekilde tespit etmek, tanılamak, evrelendirmek ve kontrol etmek için mümkün olan en iyi aracın oluşturulması olmalı.

Siemens, eşzamanlı PET ve MRG değerlendirmesini sağlayan hibrit tüm vücut PET/MRI tarayıcısını başarılı bir şekilde geliştiren ilk şirket. Bu türden hibrit tarayıcıların amacı, ayrı ayrı gerçekleştirilen PET ve MRG görüntülerine kıyasla daha hızlı inceleme ve daha doğru görüntü füzyonu.

Ayrı ayrı edinilmiş PET ve MRG görüntülerini kaynaştırmak için adanmış yazılımlar zaten bulunduğundan, bazı uzmanlar, hibrit PET/MRI tarayıcıların geliştirilmesinin biraz gereksiz olduğunu iddia edebiliyorlar. Hibrit PET/CT tarayıcısının geliştirildiği zaman da çok benzer iddialar ortaya atılmış ancak bunu takip eden yıllar, bu tarayıcıların avantajlarını açıkça göstermişti: Ayrı ayrı alınan PET ve CT/MRI görüntülerinin retroaktif füzyonuna dayalı olarak rekonstrükte edilen görüntülere kıyasla, görüntü füzyonunun daha doğru olduğu görülmüştü. Görüntü füzyonu bağlamında insan kaynaklı hatalar da, insanlar tarafından gerçekleştirilen hiçbir manipülasyonun gerekli olmaması nedeniyle önlenebiliyordu.

Buna ek olarak, dış radyasyon tedavisine ilişkin olarak, hibrit PET/CT'nin geliştirilmesi daha doğru tedavi yöntemlerini mümkün kıldı. Ayrıca, PET/MRI, PET ve MRG'nin paralel edinimine izin veriyor, PET/CT için ise taramaların birbirini takip edecek şekilde gerçekleştirilmesi gerekiyor. Sonuçta PET/MRI taraması gerçekleştirilen hastalar PET/CT'ye kıyasla daha az radyasyona maruz kalıyorlar.

Hibrit tüm vücut PET/MRI tarayıcıların geliştirilmesinin ardından, ^{18}F-FDG veya ^{18}F-Kolin kullanırken bir PET/MRI hibrit sistemin fizibilitesini ve avantajlarını sergileyen araştırmalar yayınlandı. 2013'te, grubumuz, ^{68}Ga-PSMA-11 ile PET/MRI gerçekleştirmeye başladı ve sonuçlar büyük bir umut vadediyordu [9-12]. Aslında, PET/CT'ye kıyasla görüntülerin sübjektif olarak daha kolay değerlendirildiği görülebiliyordu: bu, MRG'nin farklı tanısal sekanslarının ve daha yüksek çözünürlüğünün mümkün kıldığı bir etkiydi. ^{68}Ga-PSMA-11-PET'in çoklu parametrik MRG ile birleştirilmesi, daha önce görülmemiş yüksek tanısal değere sahip görüntüler sunuyordu (Şekil 1, 2). MRG aynı zamanda PCa metastazlarına ilişkin PET/CT'deki belirsiz bulguları açıklığa kavuşturmaya da yardımcı oldu (Şekil 3). Bazı hastalarda idrar torbası çevresindeki azaltılmış bir PET sinyali görünümü, PET/CT'ye kıyasla tek fark edilebilen sınırlamaydı [12]. Ancak, tanımlanan etkiyi azaltmak ve hatta ortadan kaldırmak için, hastaların yeterli hidratlaması, edinim öncesinde mesanenin boşaltılması ve mesane daha az doluyken muayeneye pelvis ile başlanması gibi stratejiler bulunuyor.

Buna ek olarak, iki farklı dağılım düzeltme türü (nispi ve mutlak dağılım düzeltme) sunan yeni geliştirilmiş bir yazılım da tanımlanan etkiyi önemli ölçüde azaltmaya yardımcı olabiliyor.

Özet olarak, yazarlar, hibrit ^{68}Ga-PSMA-PET/MRI'ın, PET/CT'ye kıyasla önemli avantajlara sahip olduğuna ve gelecekte primer ve reküran PCa'nın tanılanması ve selektif tedavisi için yeni seçenekler yaratacağına dair güçlü bir inanca sahiptir.

Teşekkürler

Özellikle Regula Gnirs, René Hertel ve Dr. Henrik Hetzheim olmak üzere personelimize teşekkür ediyoruz.

Burada referans verilen Görüntüleme Biyo-markörlerinin bazıları şu anda ABD FDA tarafından güvenli ve etkili olarak kabul edilmemektedir ve Siemens, kullanımlarına ilişkin herhangi bir iddiada bulunmamaktadır.

Burada Siemens müşterileri tarafından ifade edilen beyanlar, müşterinin özgün ortamında elde edilen sonuçlara dayalıdır. "Tipik" hastane olmadığından ve birçok değişken mevcut olduğundan (örn. hastane boyutu, vaka karışımı, IT'nin benimsenme seviyesi) diğer müşterilerin de aynı sonuçları elde edecekleri garanti edilmemektedir.

Referanslar

1 Jemal A, Bray F, Center MM, Ferlay J, Ward E, Forman D. Global cancer statistics. CA. Cancer J. Clin. 2011;61:69–90.
2 Siegel R, DeSantis C, Jemal A. Colorectal cancer statistics, 2014: Colorectal Cancer Statistics, 2014. CA. Cancer J. Clin. 2014;64:104–17.
3 Simmons MN, Stephenson AJ, Klein EA.

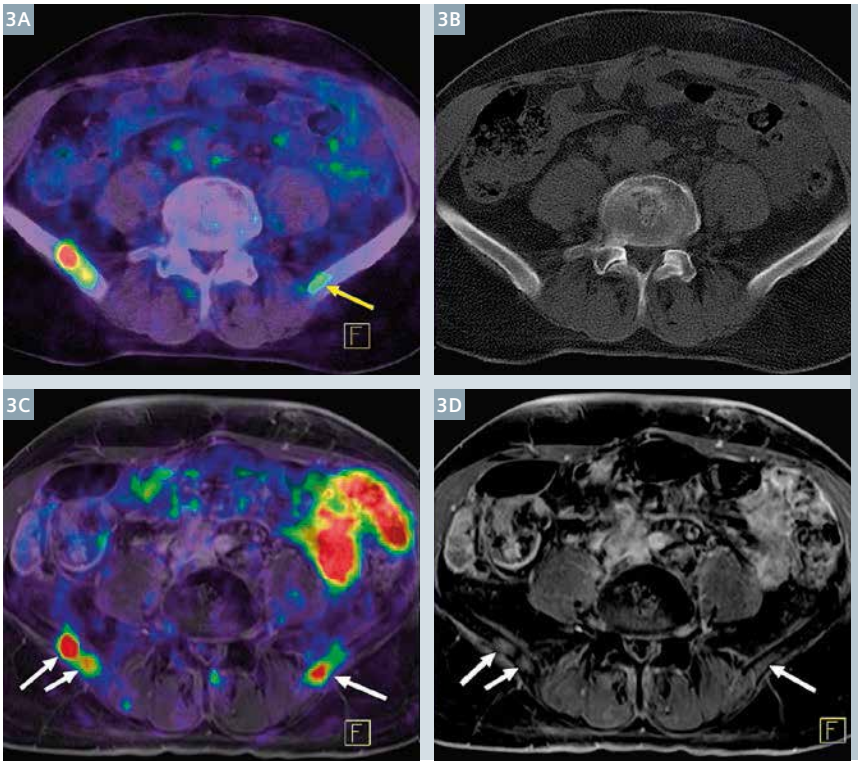

3 Artan PSA seviyelerine sahip bir hastanın ^{68}Ga-PSMA-11-PET/CT'si (3A, B) ve PET/MRI'ı (3C, D). Bu, MRG'nin, PET/CT'de görünür olduğu şekilde orta seviye bir PSMA izleyici birikmesini bile açıklığa kavuşturma potansiyelinin bir örneğidir (3A'daki sarı ok): BT'de korelasyon olmamasına rağmen, 3D'deki beyaz oklar, kemik metastazları belirten patolojik MR sinyallerine işaret ediyor. (3A) PET/CT füzyonu, (3B) kontrast maddesiz BT (3C), PET/MRI füzyonu (3D), MRG (kontrastı geliştirilmiş T1w ve yağ doygunluğu). European Journal of Nuclear Medicine and Molecular Imaging'in izniyle.

Natural History of Biochemical Recurrence after Radical Prostatectomy: Risk Assessment for Secondary Therapy. Eur. Urol. 2007;51:1175–84.

4 Suardi N, Porter CR, Reuther AM, Walz J, Kodama K, Gibbons RP, et al. A nomogram predicting long-term biochemical recurrence after radical prostatectomy. Cancer. 2008;112:1254–63.

5 Boorjian SA, Thompson RH, Tollefson MK, Rangel LJ, Bergstralh EJ, Blute ML, et al. Long-Term Risk of Clinical Progression After Biochemical Recurrence Following Radical Prostatectomy: The Impact of Time from Surgery to Recurrence. Eur. Urol. 2011;59:893–9.

6 Han M, Partin AW, Pound CR, Epstein JI, Walsh PC. Long-term biochemical disease-free and cancer-specific survival following anatomic radical retropubic prostatectomy. The 15-year Johns Hopkins experience. Urol. Clin. North Am. 2001;28:555–65.

7 Sandler HM, Eisenberger MA. Assessing and Treating Patients With Increasing Prostate Specific Antigen Following Radical Prostatectomy. J. Urol. 2007;178:S20–4.

8 Eder M, Schäfer M, Bauder-Wüst U, Hull W-E, Wängler C, Mier W, et al. ^{68}Ga-Complex Lipophilicity and the Targeting Property of a Urea-Based PSMA Inhibitor for PET Imaging. Bioconjug. Chem. 2012;23:688–97.

9 Schäfer M, Bauder-Wüst U, Leotta K, Zoller F, Mier W, Haberkorn U, et al. A dimerized urea-based inhibitor of the prostate-specific membrane antigen for ^{68}Ga-PET imaging of prostate cancer. EJNMMI Res. 2012;2:23.

10 Afshar-Oromieh A, Haberkorn U, Schlemmer HP, Fenchel M, Eder M, Eisenhut M, et al. Comparison of PET/CT and PET/MRI hybrid systems using a ^{68}Ga-labelled PSMA ligand for the diagnosis of recurrent prostate cancer: initial experience. Eur. J. Nucl. Med. Mol. Imaging. 2014;41:887–97.

11 Afshar-Oromieh A, Malcher A, Eder M, Eisenhut M, Linhart HG, Hadaschik BA, et al. PET imaging with a [^{68}Ga]galliumlabelled PSMA ligand for the diagnosis of prostate cancer: biodistribution in humans and first evaluation of tumour lesions. Eur. J. Nucl. Med. Mol. Imaging. 2013;40:486–95.

12 Afshar-Oromieh A, Avtzi E, Giesel FL, Holland-Letz T, Linhart HG, Eder M, et al. The diagnostic value of PET/CT imaging with the ^{68}Ga-labelled PSMA ligand HBED-CC in the diagnosis of recurrent prostate cancer. Eur. J. Nucl. Med. Mol. Imaging. 2014;1–13.

13 Afshar-Oromieh A, Zechmann CM, Malcher A, Eder M, Eisenhut M, Linhart HG, et al. Comparison of PET imaging with a ^{68}Ga-labelled PSMA ligand and ^{18}F-choline-based PET/CT for the diagnosis of recurrent prostate cancer. Eur. J. Nucl. Med. Mol. Imaging. 2014;41:11–20.

14 Eiber M, Maurer T, Souvatzoglou M, Beer AJ, Ruffani A, Haller B, et al. Evaluation of hybrid ^{68}Ga-PSMA-ligand PET/CT in 248 patients with biochemical recurrence after radical prostatectomy. J. Nucl. Med. 2015;jnumed.115.154153.

15 Baco E, Ukimura O, Rud E, Vlatkovic L, Svindland A, Aron M, et al. Magnetic Resonance Imaging–Transectal Ultrasound Image-fusion Biopsies Accurately Characterize the Index Tumor: Correlation with Step-sectioned Radical Prostatectomy Specimens in 135 Patients. Eur. Urol. 2015;67:787–94.

16 Siddiqui M, Rais-Bahrami S, Turkbey B, et al. COmparison of mr/ultrasound fusion–guided biopsy with ultrasound-guided biopsy for the diagnosis of prostate cancer. JAMA. 2015;313:390–7.

İletişim

Ali Afshar-Oromieh, M.D.
Heidelberg University Hospital
Department of Nuclear Medicine
INF 400
69120 Heidelberg
Almanya
Telefon: +49-6221-56-7732
Faks: +49-6221-42-2462
ali.afshar@med.uni-heidelberg.de

Akciğer kanserinde avantaj sağlayan tarama araştırması

Kathleen Raven

Ulusal Akciğer Tarama Araştırması (NLST / National Lung Screening Trial) 2002'de ABD'de başladığında, Amerika ve Avrupa medikal organizasyonları belirli akciğer kanseri tarama esaslarını benimsememişti. Dünyada akciğer kanseri riskine sahip erkek ve kadınlara akciğer X-ray'i veya "bekle ve gör" yaklaşımı sunulabiliyordu. Bu stratejiler ise hastalık ileri evrelere kadar asemptomatik olduğundan önemli akciğer kanseri tanılarını gözden kaçırabiliyordu.

Akciğer kanseri genellikle cerrahinin artık bir seçenek olmadığı ileri evrelerde tanılanıyor. NLST, düşük dozlu bilgisayarlı tomografi (LDCT) [1] ile akciğer kanseri taramasının bu sorunu çözüp çözemeyeceğini incelemeyi amaçladı.

Yoğun sigara kullanımı geçmişine sahip 53.000 erkek ve kadını kapsayan bu araştırma, yıllık LDCT taramasının, akciğer kanseri ile savaşta vazgeçilmez bir öğe olduğunu gösterdi (ek bilgi kutusuna bakınız). LDCT ile taranan katılımcıların, standart X-ray uygulanan bir kontrol grubundaki hastalara kıyasla akciğer kanserinden ölme riskleri %20 daha azdı. Ölüm oranındaki bu azalma büyük olasılıkla daha erken tümör tespiti ve tedavisinden kaynaklanıyor. Dikkat çekici bir şekilde, diğer nedenlerle ölüm oranı da LDCT tarafında daha azdı ve bu da prosedürün, takip eden biyopsiler veya cerrahiler aracılığıyla gerçekleşen tetkiklerden kaynaklanan büyük bir risk taşımadığı anlamına geliyordu. Los Angeles'teki UCLA Medical Center'da Radyoloji Profesörü ve NLST üzerinde çalışan baş araştırmacılardan biri olan Dr. Denise Aberle şunları ifade ediyor: "Burada önemli olan mesaj, BT taramasının herhangi bir erken ölümü artırmadığı. Katılımcılar, ölmelerine neden olacak komplikasyonlara maruz kalmıyorlar."

New York Üniversitesi Tıp Fakültesi'nde Radyoloji Profesörü olan ve araştırmanın denetleme komitesinde görev yapan Dr.David Naidich de araştırmanın, yıllık LDCT taramasından oluşabilecek risklerin faydalarından ağır basabileceğine dair endişeleri ortadan kaldırdığı konusunda hemfikir. Naidich, modern BT tarayıcıları ile radyasyona maruz kalma oranının düşük olduğunu ifade ediyor.

Evre kayması

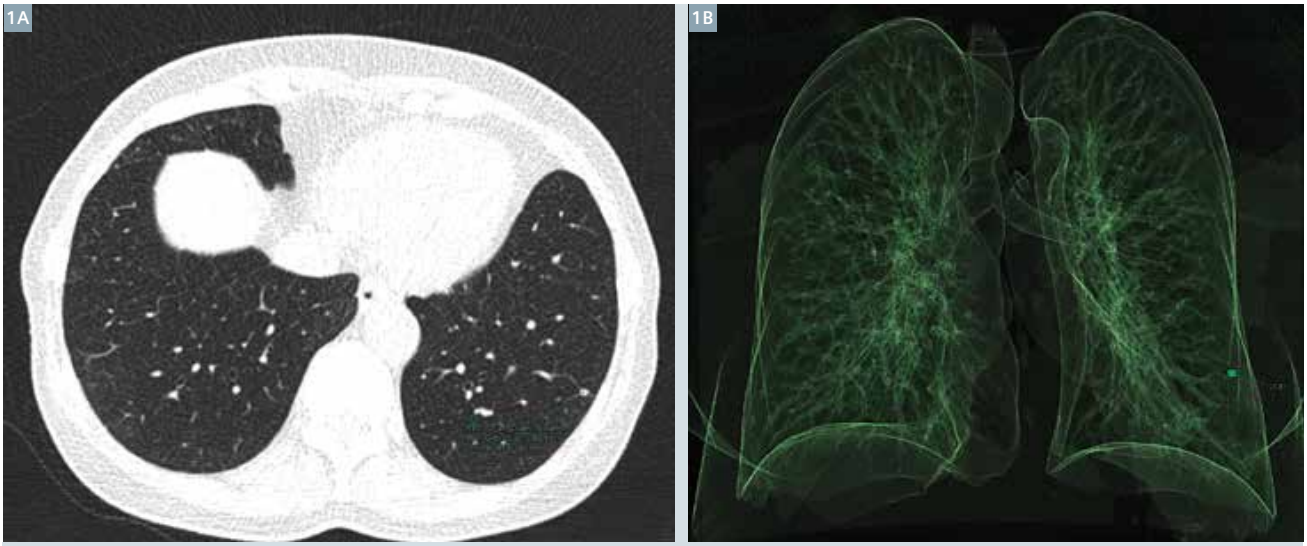

1 NLST'de, 4 mm kadar küçük olan düşük dozlu BT taramalarındaki kireçlenmemiş nodüller akciğer kanseri için pozitif ve "şüpheli" olarak sınırlandırıldı. Görüntü, Kaliforniya Üniversitesi, Los Angeles, ABD'ye aittir.

"Düşük doz bilgisayarlı tomografi tarafında daha çok erken evre akciğer kanseri tespit ettik, daha az geç evre kanser bulguladık. Bu da gerçek bir evre kayması gördüğümüz anlamına geliyor"

Dr. Denise Aberle, UCLA Tıp Merkezi, Los Angeles, ABD

Gerçekten de NLST ekibi, tarama araştırmaları alanında nadir görülen bir başarı sağladılar. Aberle şunu ifade ediyor: "LDCT tarafında daha çok erken evre akciğer kanseri tespit ettik ancak daha az geç evre kanser bulguladık ve bu da gerçek bir evre kayması gördüğümüz anlamına geliyor."

Kanser taramalarıyla ilgili sık rastlanan endişelerden biri de hastalığın seyri değişmeden sadece daha erken tespit edilmesi, yanlış pozitif bulgular veya erken teşhisin kazandırdığı sürenin duruma aleyhte etkisiyle sonuçlanacağıdır. Ancak NLST ölüm oranı sonuçları bunun söz konusu olmadığını gösteriyor.

Naidich şunları ifade ediyor: "Akciğer kanserinin, tüm dünyada kanserle bağlantılı ölümlerin baş nedeni olması ve hastalıkla daha iyi başa çıkmanın acilen gerekli olması nedeniyle bu sonuçlar daha da önemli. ABD'de, akciğer kanseri kaynaklı ölüm oranı, meme, prostat ve kolon kanserinden ölümlerin toplamından çok daha yüksek." Devrim yaratan bu araştırma, Aberle'ye 2014'te bir klinik araştırma ödülü veren U.S. Clinical Research Forum'un da dikkatini çekti.

Araştırmayı rutin bakıma dönüştürmek

Bu sırada, ülkenin önde gelen tarama esaslarını yayınlayan U.S. Preventive Services Task Force (USPSTF), NLST hasta popülasyonu kapsamına giren ve 55-80 yaş arasında olan kişilerin, yıllık akciğer kanseri taraması yaptırmalarını önerdi. [1] Prosedür şu anda uzun ve yoğun sigara kullanımı geçmişine sahip daha yaşlı kimseler için ülkedeki özel ve devlet sigortalarının kapsamına giriyor. [2] Bu, sağlık hizmetlerinin sunulması ve ABD'de BT taramasının kullanımı üzerinde önemli bir etkiye sahip olabilir. USPSTF'nin önerileri ve sigortaların kapsamı düşünüldüğünde, bu, bir etki analizine göre her yıl 8 milyon ilave LDCT taramasıyla sonuçlanabilir. [3] Ancak, gerçekleşebilecek ilave taramaların tam sayısı henüz belirsiz.

Aberle ve Naidich'e göre NLST sonuçları aynı zamanda Avrupa'daki medikal organizasyonlar arasındaki ilgiyi de doruğa çıkardı. Aberle, Hollanda ve Belçika'da gerçekleştirilen NELSON adlı bir akciğer kanseri tarama araştırmasının, sonuçlarını, yaklaşık 22.000 hastayı kapsayacak olan Danimarka Akciğer Kanseri Taraması Araştırması (DLCST) ile birleştireceğini ifade ediyor. Akciğer kanserinin geçtiğimiz birkaç onyılda hızla artmakta olduğu Çin'de, 3.000 katılımcılı bir LDCT kanser taraması denemesi Şanghay'da sürüyor. [4]. Aberle'ye göre, akciğer kanseri taramasına en iyi yaklaşımı bulabilmek için kendi araştırmalarını yürütmek de diğer ülkelere fayda sağlayabilir.

Aslında önemli konular çözümlenmemiş olarak duruyor. NLST raporunun yazarlarının belirttiği gibi, araştırmanın bir parçası olan birçok merkez, kanser tanısı ve tedavisindeki uzmanlıklarıyla tanınıyor ve bu da diğer tesislerin de aynı derecede iyi bir performans sergileyebilip sergileyemeyecekleri sorusunun ucunu açık bırakıyor. Benzer bir şekilde, European Society of Radiology ve European Respiratory Society de LDCT taramalarının sadece standartlaştırılmış müdahale prosedürleri

Ulusal Akciğer Kanseri Taraması Araştırması – Önemli Bilgiler

2002'de başlatılan Ulusal Akciğer Taraması Araştırması (NLST) kapsamında mevcut veya geçmiş 53.000 ağır sigara kullanıcısına, üç yıllık tarama için düşük dozlu bilgisayarlı tomografi veya göğüs X-ray'i uygulandı. Araştırmada yer alan erkek ve kadın katılımcılar, 55-74 yaş arasıydı ve en az 30 paket-yıl (yani 30 yıl boyunca günde bir paket sigara içmek) geçmişine sahiptiler ve eğer eski sigara kullanıcıları iseler son 15 yıl içerisinde sigarayı bırakmış olma koşuluna sahiptiler. Hastalar, ABD'deki 33 tıp merkezine kayıt edildiler. Kullanılan çoklu dedektörlü BT tarayıcılarının hepsi en az dört kesitli sistemlere sahipti. Eğer BT taramalarında çapı 4 mm veya daha büyük olan bir akciğer nodülü gözlemleniyorsa veya radyograflarda "şüpheli" nodül veya kitle tespit ediliyorsa tarama muayeneleri "pozitif" kabul edildi (Şekil 1'e bakınız). Taramaya uygunluk gösterme oranı %90'ın üzerindeydi ancak akciğer kanseri vakalarından bir kısmına tarama sonrası evresinde tanı konuldu. Tıp merkezine ilk kaydın ardından yaklaşık 6 yıl sonra, LDCT grubundaki hastalar, büyük ihtimalle daha erken tedavi nedeniyle radyografi tarafına kıyasla %20 daha düşük akciğer kanserinden ölme oranına sahipti ve diğer nedenlerden ölümde de %6,7 oranında nispi bir azalma vardı. [8]

sağlayabilen ve sigara bırakma programları gibi uzun vadeli klinik kontrol sunabilen sertifikalı çok disiplinli merkezlerde kullanılmasını öneren bir bilgilendirici bir doküman yayınladı. [5] 2014 yılında, bir grup İsveçli uzman, klinik rutinde büyük çaplı LDCT taramasının uygulanmasından önce, taranacak popülasyonun ve bu türden programlarda yer almanın olası psikolojik sonuçlarının yanı sıra belirsiz tarama sonuçlarının tetkikine ilişkin esasların açıkça tanımlanması gerektiğine dair bir uyarıda bulundu. [6] Yakın tarihli bir maliyet etkinlik araştırması, ABD sağlık sistemi içerisinde, LDCT taraması aracılığıyla sağlanan her bir kaliteli yaşam yılının $81.000 ilave maliyet getirebileceğini belirtti (tarama gerçekleştirilmemesine kıyasla) ancak tahminler değişiklik gösteriyor. [7]

Bir diğer önemli konu da yüksek riskli hastaların, özellikle de sosyal haklardan yoksun olan kesimlerdekilerin, akciğer kanseri taraması yaptırmaya nasıl ikna edilebilecekleri. Bu kesimdeki hastalar, genellikle hastalık çok ileri seviyede yakalandığı ve daha kötü medikal sonuçlara sahip olabildiği için akciğer kanserinden daha yüksek oranda zarar görüyorlar. Aberle, üniversite tıp merkezlerinin, bu toplum kesimlerine hizmet veren sağlık çalışanlarına kaynak ve yerel eğitim sunarak bu grupların müdahil edilmesi konusunda daha iyi bir iş çıkarabileceklerini düşünüyor. Bu türden yüksek riskli hastaların, tarama ve bakım için büyük akademik merkezlere yolculuk etmek için yaşadıkları ortamdan ayrılmalarını beklemek de makul değil. Çeşitli toplum kesimlerinin müdahil edilmesi ve bunlara ulaşılması için sağlık hizmetinin topluma entegre edildiği modeller, hastaların ziyaret ettiği büyük tıp merkezlerinden oluşan eski modelin yerini almalı.

Şimdi ne olacak?

Aynı zamanda, orijinal NLST araştırması popülasyonunun parametrelerine uymayan kişilerin de iyi planlanmış akciğer kanseri taraması programlarından fayda sağlaması mümkün. Aberle şunu ifade ediyor: "NLST kriterlerine uymayan birçok kişi de akciğer kanseri oluyor." Gerçekten de NLST kriterleri, ABD'de akciğer kanseri tanısı koyulan insanların yüzde 30'undan azına uyuyor. Aberle'ye göre, tarama uygunluğunu genişletmeye yönelik yaklaşım, hastanın bilinen solunum karsinojenlerine, hava kirliliğine maruz kalmasını ve altta yatan akciğer hastalığına ve akciğer kanseri aile geçmişine sahip olmasını dikkate alan risk tahmin modelleri oluşturmak olabilir.

"NLST, yıllık düşük dozlu BT taramalarının oluşturacağı riskin sağlayacağı faydalara göre ağır basabileceği endişesini ortadan kaldırdı."

Dr. David Naidich, New York Üniversitesi Tıp Fakültesi, ABD

Diğer tarama ve danışmanlık türleriyle bağlantılı olabilecek bir akciğer kanseri taraması çok cazip görünüyor. LDCT, havalandırılmış akciğer içerisinde çok küçük nodülleri bile tespit edebildiği için akciğer kanseri taramasında işe yarıyor. Buna ek olarak, sigarayla bağlantılı diğer hastalıklar da akciğer taramasıyla tespit edilebiliyor. Koroner arter kalsiyum değerlendirmesinin, kalp krizi veya koroner arter hastalığından ölüm riskinin kişiselleştirilmiş bir tahminini sunduğu görüldü. Kalsiyum ve yumuşak dokular arasındaki yüksek kontrast nedeniyle, koroner arter kalsiyumu, kardiyovasküler olaylar için risk tahminini iyileştirmek için akciğer taramasında değerlendirilebiliyor. Benzer bir şekilde, kimi hastalarda akciğer kanseri riskine bağımsız olarak katkıda bulunan amfizem de LDCT taramasında kolayca tespit edilen sigara kullanımıyla bağlantılı bir hastalık. Son olarak da sigara bırakma danışmanlığının ve medikasyonlarının tarama sürecine dahil edilmesi tütünle bağlantılı hastalıkları önemli ölçüde azaltıyor. NLST sonuçlarının, tütünle bağlantılı hastalıklar için tarama ve önleyici hizmetlerle ilgili anlayışımızın sadece başlangıcı olarak görülmesi gerekiyor.

Kathleen Raven, Biophram Insight için akciğer kanseri klinik denemeleriyle ilgili yazılar, Reuters Health için tüketici sağlığı ile ilgili yazılar ve Nature Medicine için biyomedikal haberler yazdı. ABD'nin Connecticut eyaletindeki New Haven'de serbest yazar olarak çalışıyor.

Referanslar

1 www.uspreventiveservicestaskforce.org/Page/Topic/recommendation-summary/lung-cancer-screening (3 Temmuz 2015'te erişildi)

2 American Lung Association (2015) Lung Cancer Screening: Coverage in health insurance. http://www.lung.org/assets/documents/lung-disease/lung-cancer/lung-cancer-screening-implementation.pdf

3 Goulart BH, Bensink ME, Mummy DG ve ark. (2012) Lung Cancer Screening With Low-Dose Computed Tomography: Costs, National Expenditures, and Cost-Effectiveness. J Natl Compr Canc Netw. 10:267-75

4 https://clinicaltrials.gov/ct2/show/NCT02185495

5 Kauczor HU, Bonomo L, Gaga M et al. (2015) ESR/ERS white paper on lung cancer screening. Eur Radiol, 1 Mayıs 2015 [Basım öncesinde Epub]

6 Frauenfelder T, Puhan MA, Lazor R ve ark. (2014) Early Detection of Lung Cancer: A Statement from an Expert Panel of the Swiss University Hospitals on Lung Cancer Screening. Respiration 87:254-64

7 Black WC, Gareen IF, Soneji SS ve ark. (2014) Cost-effectiveness of CT screening in the National Lung Screening Trial. N Engl J Med 371:1793-802

8 The National Lung Screening Trial Research Team (2011) Reduced Lung-Cancer Mortality with Low-Dose Computed Tomographic Screening. N Engl J Med 365:395-409

Eşzamanlı multi-slice Turbo Spin Eko ile epilepsi görüntülemesi

Michael Kean, FSMRT[1,2]; Dr. Lee Coleman, BSc MB ChB FRANZCR[1,2]; Sonal Josan, Ph.D.[3]; Benjamin Schmitt, Ph.D.[3]

[1] *Royal Children's Hospital, Melbourne, Avustralya*
[2] *Murdoch Children's Research Institute Parkville, Melbourne, Avustralya*
[3] *Siemens Sağlık, Melbourne, Avustralya*

Arka Plan

Günümüzün modern pediatrik epilepsi protokollerinde, yüksek çözünürlüklü T2-ağırlıklı (T2w / T2-weighted) görüntüleme, epilepsi görülen hastaların değerlendirilmesinde çok önemli bir rol oynuyor. Kurumumuzda, 3T'nin yüksek yoğunluklu alıcı dizilimlerle birlikte kullanılması, küçük kortikal bazlı lezyonların tespitinde kesinliği ve tanısal hassasiyetimizi iyileştirdi.

Geçmişte, MPRAGE gibi 3D T1-ağırlıklı volüm edinimleri, küçük kortikal displazi bölgelerini tespit etmenin ayrılmaz bir parçasıydı. Epilepsi protokollerinin önceki yinelemelerinde, T2-ağırlıklı görüntüleme, mevcut TR'nin verimsiz kullanımı ve uzun tarama süreleri nedeniyle muayenenin zayıf noktasıydı ancak modern tarayıcılar sayesinde elde edilen daha yüksek sinyal-gürültü oranları (SNR/signal to noise ratio) ile T2-ağırlıklı edinimler, taramaların tanısal doğruluğunu iyileştiriyor.

Henning ve ekibi [1], RARE görüntülemeleriyle ilgili çalışmalarını yayınladıklarından beri sekans edinim sürelerini azaltmak pulse sekansı geliştiricilerinin nihai hedefi oldu. Pulse sekansı gelişimindeki birçok ilerlemede olduğu gibi, klinisyenler, bu edinimlerin ortaya koyduğu sinyal yoğunluğundaki ve doku kontrastlarındaki potansiyel farklılıklar nedeniyle mevcut altın standart protokollerinden geçiş yapmak konusunda çekince gösteriyorlar [2, 3].

T2w edinim sürelerini önemli ölçüde azaltmaya yönelik sonraki ilerleme, SNR'de bir azaltım karşılığında daha kısa tarama süreleriyle sonuçlanacak şekilde verileri alt örneklemek için sarma dizilimi geometrisinin özgün özelliklerini kullanan rekonstrüksiyon algoritmaları kullanan Pruessman [4, 5] ve Griswold [6] tarafından ortaya atıldı.

Birçok yazar, görüntülere şifrelenen gürültü miktarını azaltmak ve tarama sürelerini daha da düşürmek için bu tekniklerde modifikasyonlar önerdiler. Bunların en önemlilerinden biri, aşama ve kesit bazlı hızlandırma CAIPIRINHA'nın geliştirilmesiyle Breuer'di [7].

Yakın zaman önce birçok araştırmacı [9, 12], veri alt örnekleme rekonstrüksiyon yöntemleriyle bağlantılı SNR ödünleri olmadan T2w edinimlerini hızlandırmak için geleneksel turbo spin ekoya CAIPIRINHA tabanlı rekonstrüksiyon yöntemleri uygulanmasını önerdiler. Eşzamanlı çoklu kesitli (SMS/ simultaneous multi-slice) sekanslarının rutin görüntülemeye uygulanması daha etkili bir TR-kesit oranını, geçerli SAR sınırlamaları içerisinde kalırken daha yüksek eko dizisi uzunluklarını kullanma potansiyelini ve daha kısa tarama sürelerini mümkün kılacak. Daha da önemlisi, bu teknikler, alt örnekleme ile gerçekleşen SNR kaybı ve g-faktörü ödünleri gibi geleneksel paralel görüntüleme tekniklerinin sınırlamalarının bazılarının aşılmasına yardımcı olabilir.

Vaka 1

Şekil 1, hipokampüse dikey oryante edilmiş bir koronal T2w kesiti ortaya koyuyor. Bu kesit, karmaşık anatomi ve fizyolojik kaynaklardan gelen artefakt potansiyeli nedeniyle sekansın yetkinliklerini sergilemek için seçildi. Tarama süresinde önemli bir azalma sağlayarak SMS TSE kullanılarak elde edilebilen görüntü kalitesini ortaya koyuyor.

En önemlisi de görüntü tespitleri geri alındığında, altın standart TSE'yi tespit etmek için radyolog tarafından kullanılan tek güvenilir faktör, CSF'nin daha yüksek sinyal yoğunluğuydu. CSF sinyalinin azaltılması SMS RF pulse uygulanmasıyla ilişkilendirilen satürasyon etkilerine atfedilmişti. Genel izlenim, hızlandırılmış edinimin biraz daha keskin göründüğü ve bunun da büyük ihtimalle paralel görüntüleme rekonstrüksiyonuyla ilişkili hafif değiştirilmiş gürültü seviyesinden kaynaklandığıydı.

1A

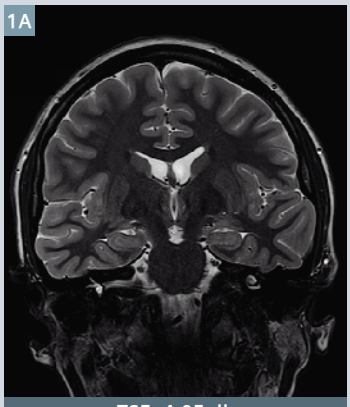

TSE, 4:05 dk

1B

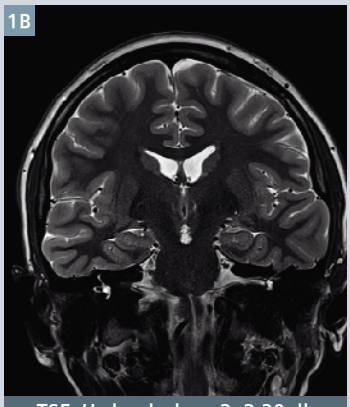

TSE_Hızlandırılmış 2, 2:30 dk

[1] Ürün hala geliştirme aşamasındadır ve ticari olarak satılmamaktadır. Gelecekte mevcut olacağı garanti edilememektedir.

Vaka 2

10 yaşındaki hasta nöbetler geçiriyordu. Ön görüntüleme temporal lobun sağ anteriorunda bir disembriyoplastik nöroepitelyal tümör (DNET/dysembryoplastic neuroepithelial tumour) ortaya koydu.

Görüntüler, sağ temporal lobun anterior bileşenini etkileyen karmaşık bir lezyon ortaya koyuyor.

Her iki sekans da gri ve beyaz maddede bulanıklık ve kayıp dahil olmak üzere kalsifikasyon ve küçük kistler dahil olmak üzere lezyonun karmaşık yapısını eşit şekilde ortaya koyuyor.

Edinimler arasında hasta hareket ettiği için karşılaştırmalı görüntüler arasında hafif bir anatomik uyumsuzluk bulunuyor.

Standart T2w koronal

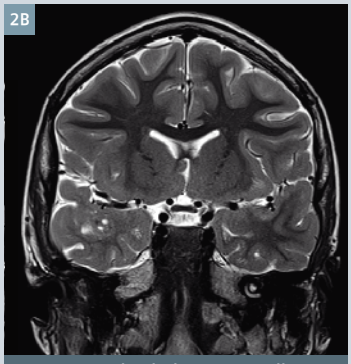

TSE Hızlandırılmış 2, 2:39 dk

Vaka 3

Konuşma yitimi ve sol anterior temporal lobdan kaynaklanan nöbetlerle Epilepsi birimimize yatırılan 5 yaşındaki hasta. Hipokampüse dikey olarak hizalanmış karşılaştırmalı TSE ve SMS TSE yüksek çözünürlüklü T2-ağırlıklı koronal görüntüler dahil olmak üzere kapsamlı bir epilepsi protokolü gerçekleştirildi.

Görüntüler, sol anterior temporal lobu ve amigdalayı etkileyen MCA'ya bitişik karmaşık bir lezyon ortaya koyuyor. Görüntüleme niteliğine dayalı olarak, lezyonun büyük ihtimalle bir disembriyoplastik nöroepitelyal tümörü (DNET) temsil ettiği söylenebilir.

Standart T2w koronal

TSE Hızlandırılmış 2, 2:39 dk

Burada sunulan vakalar, klinik epilepsi vakalarında SME TSE [1] ile olan ilk deneyimlerimiz. Tüm edinimler, 32-kanallı baş coil'i kullanılarak bir MAGNETOM Trio veya MAGNETOM Verio 3T'de (*syngo* MR B17 yazılım versiyonuyla) edinilen eşdeğer bir standart T2w TSE ile anatomik olarak eşleştirildi. İnterpole olmayan 0,5 x 0,6 x 2,5 mm^3 çözünürlüğe sahip bir tüm beyin yüksek çözünürlüklü T2 koronali tüm edinimlerde elde edildi. Tüm görüntüler, sinyal-gürültü, kontrast-gürültü, görüntü keskinliği, artefaktlar, rekonstrüksiyon hataları, tanısal güven ve lezyon tespit edilebilirliğine ilişkin olarak değerlendirildi.

Sonuç

2 değerinde düzlem içi paralel görüntüleme faktörüyle bağlantılı olarak 2 değerinde bir kesitli hızlandırma faktörüne sahip SMS TSE ile ilk deneyimimiz son derece cesaret verici oldu ve altın standardımız TSE ile kıyaslandığında (2 değerinde düzlem içi paralel görüntüleme hızlandırma faktörüne sahip) çok daha kısa tarama sürelerinde benzer şekilde yüksek tanısal kalite sağladı. Protokoldeki modifikasyonlar, ekibimizin, kesitli hızlandırılmış TSE'yi pediatrik [2] epilepsi programımız için geliştirilmiş protokollerin bir parçası haline getirmemizi mümkün kıldı.

Pulse sekanslarındaki birçok varyasyonda olduğu gibi, ekibimiz, taramaların tanısal kalitesini potansiyel olarak etkileyebilecek çeşitli faktörlerle ilgili endişelere sahipti:

1. Edinimin SAR'ını azaltmaya yönelik sekans RF pulse teknikleri görüntünün keskinliğini etkileyecekti. Düşük SAR VERSE pulse'larının eko aralığını artıracağına ilişkin endişe temelsiz çıktı ve genel izlenim, hızlandırılmış T2 edinimlerinin daha keskin göründüğü oldu.

2. CSF sinyalinin azalması, potansiyel gri madde/beyaz madde oranı kaybı ve genel SNR, klinik entegrasyonu sınırlayacak potansiyel alanlar olarak vurgulanıyordu. Sekansın tanısal doğruluğunu değerlendirmek için karmaşık serebral enfeksiyonlarda çeşitli taramalar gerçekleştirildi ve bu karşılaştırma, gri madde ve beyaz madde kontrast–gürültü oranlarında veya CSF pulsasyon artefaktlarında önemli bir fark görülmeyecek şekilde iki sekans arasında eşit tanısal kalite ortaya koydu. İlk yorumlar, bu endişelerin spin ekodan TSE'ye ve daha sonra TSE'den hiper-ekoya geçiştekilere benzer olduğuydu.

3. Edinim ve rekonstrüksiyon stratejisinin görüntü kalitesini etkileyebilecek bir kesitler arası sızıntıya neden olması mümkündü. %5'ten düşük maksimum sızıntı faktörünü bekliyor olduğumuzdan, bu durum görüntü kalitesini etkilemedi.

4. SME TSE, SAR sınırlamaları nedeniyle klinik kullanımı sınırlayacaktı. Tüm MR sekanslarında olduğu gibi, SAR yönetimini kolaylaştırmak için de çok sayıda seçenek bulunuyor. Düşük SAR ve normal RF pulse'ları kullanarak taramalar aldık. Hedef, sistemi normal çalışma modunda çalıştırmak; bu nedenle vakaların çoğunda düşük SAR RF pulse'ları kullanma eğilimi gösteriyoruz.

[2]MR taramasının fetüsleri ve iki yaşın altındaki infantları görüntülemek için güvenli olduğu kanıtlanmamıştır. Sorumlu bir doktor, MRG muayenesinin diğer görüntüleme prosedürlerine kıyasla faydasını değerlendirmelidir.

Vaka 4

Periventriküler nodüler heterotopiye (PVNH) sahip 11 yaşındaki çocukta PVNH'nin ileri seviye değerlendirmesi ve sağ oksipital fokal kortikal displazinin sergilenmesi.

Görüntüler, çoklu PVNH ve oksipital polimikrogiriya alanlarının açıkça resmedildiği kortikal gelişimin karmaşık bir malformasyonunu sergiliyor.

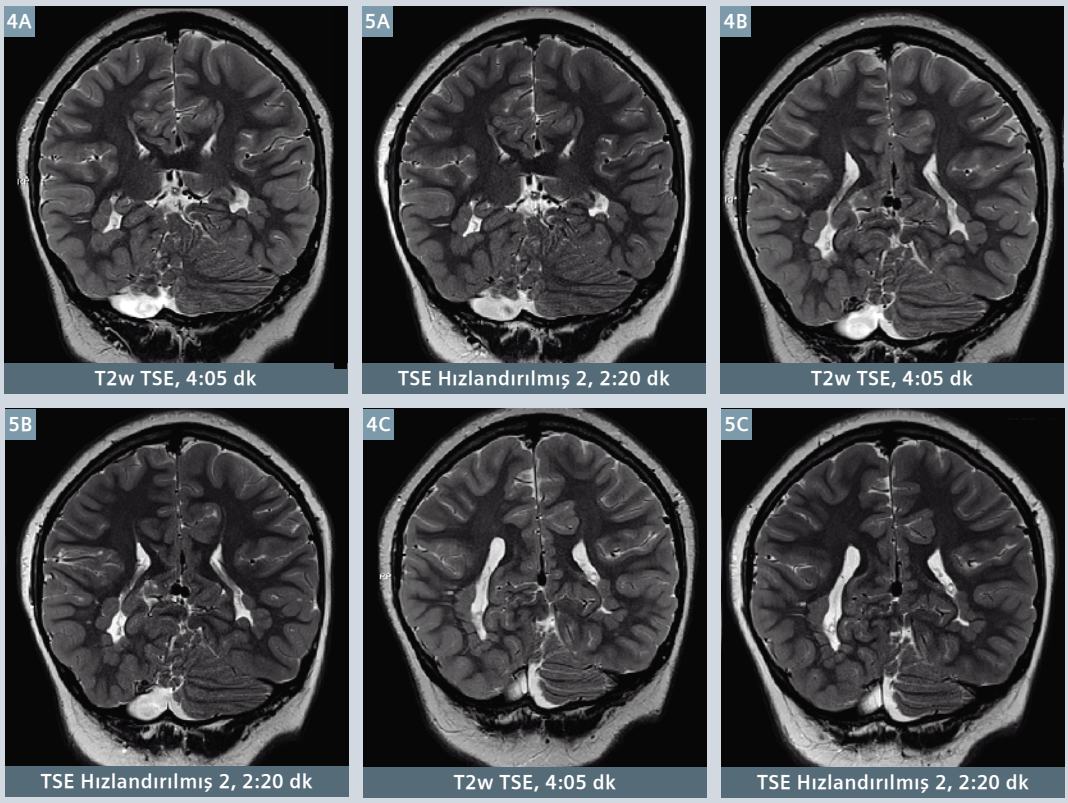

Ekip ayrıca sekansı beyin tümörü görüntülemesinde de kullanmaya başladı ve çok cesaret verici sonuçlar aldı. Sınırlı klinik endikasyon için 3 değerinde hızlandırma faktörleri kullanarak tüm beynin yüksek çözünürlüklü, ince kesitli görüntüsünü 24 saniyenin altında almak için edinim stratejileri geliştirdik.

Teşekkürler

Yazarlar, Children's MRI Center personeline, görüntüleri değerlendirmekteki yardımları için Dr. Simone Mandelstam'a, Dr. Dingxin Wang'a ve VB17_sliceaccel_WIP1003'e erişim için Siemens Sağlık'a teşekkür eder.

Referanslar

1 Hennig, J., Nauerth, A. & Friedburg, H., 1986. RARE imaging: a fast imaging method for clinical MR. Magnetic Resonance in Medicine : 3(6), pp.823–833.
2 Prenger, E.C. et al., 1994. Comparison of T2 weighted spin echo and fast spin echo techniques in the evaluation of myelination. : JMRI, 4(2), pp.179–184.
3 Patola, W.B. et al., 2001. A comparison of conventional spin-echo and fast spin-echo in the detection of multiple sclerosis.: JMRI, 13(5), pp.657–667.
4 Pruessmann, K.P. et al., 1999. SENSE: sensitivity encoding for fast MRI. Magnetic Resonance in Medicine : 42(5), pp.952–962.
5 Pruessmann, K.P. et al., 2001. Advances in sensitivity encoding with arbitrary k-space trajectories. Magn Reson in Med : 46(4), pp.638–651.
6 Griswold MA, Jakob PM, Heidemann RM, et al. Generalized autocali-brating partially parallel acquisitions (GRAPPA). Magn Reson Med. 2002;47:1202–1210
7 Breuer, F.A. et al., 2005. Controlled aliasing in parallel imaging results in higher acceleration (CAIPIRINHA) for multi-slice imaging. Magnetic Resonance in Medicine : 53(3), pp.684–691.
8 Eichner, C. et al., 2013. Slice accelerated gradient-echo spin-echo dynamic susceptibility contrast imaging with blipped CAIPI for increased slice coverage. Magnetic Resonance in Medicine 72(3), pp.770–778.
10 Gagoski, B.A. et al., 2015. RARE/turbo spin echo imaging with simultaneous multislice Wave-CAIPI. Magnetic resonance in medicine : 73(3), pp.929–938.
11 Bilgic, B. et al., 2014. Wave-CAIPI for highly accelerated 3D imaging. Magnetic Resonance in Medicine : 73(6), pp.2152–2162.
12 Wang, D 2014 Multiband Slice Accelerated TSE: Application in Brain Imaging. Proc Int Soc Mag Reson Med 22 , 4317

İletişim

Michael Kean, FSMRT
Baş MRG Teknolojisti
Royal Children's Hospital
Flemington Road
Parkville Victoria 3052
Avustralya
michael.kean@rch.org.au

Abdomen ve pelviste eşzamanlı multi-slice hızlandırılmış serbest nefesli difüzyon ağırlıklı görüntüleme

Dr. Chika Obele[1]; Himanshu Bhat, Ph.D.[2]; Dr. Hersh Chandarana[1]

[1] *Radyoloji Bölümü, NYU Tıp Fakültesi, New York, NY, ABD*
[2] *Siemens Sağlık, MR R&D İşbirliği, Charlestown, MA, ABD*

Özet

Abdomen ve pelvisin hızlandırılmış serbest nefesli difüzyon ağırlıklı görüntülemesi, tanısal görüntü kalitesinin bütünlüğü korunarak çoklu kesitli edinim için elverişli bulunuyor. Bu makalede, hızlandırılmış SMS tekniğinin, edinim süresini yaklaşık %40 oranında azalttığının görüldüğü klinik örnekler gösteriyoruz.

Giriş

Difüzyon ağırlıklı görüntüleme (DWI / diffusion weighted imaging) özellikle fokal ve difüze karaciğer hastalığı, prostat kanseri, fokal renal hastalık ve rahim kanseri gibi birçok abdominopelvik hastalığın değerlendirilmesi için abdomen ve pelvis görüntülemesinde birçok fayda sağlıyor [1, 2]. Ayrıca tümörün tepkisinin değerlendirilmesinde [3, 4] ve safra kesesi kanseri gibi bazı tümörlerin agresifliğinin tahmin edilmesinde [5, 6] DWI'ın önemini gösteren birçok inceleme uygulaması bulunuyor. Klinik protokollere entegre edilmesindeki kolaylığa ek olarak DWI'ın abdomen ve pelvisteki birçok faydası ve potansiyel uygulaması göz önüne alındığında, DWI, yaygın olarak kullanılan bir MRG sekansı ve abdominopelvik MR görüntüleme protokollerimizin ayrılmaz bir parçası haline geldi.

Tek çekim spin-eko eko-düzlemsel (SS EPI) tekniğini kullanan geleneksel DWI, navigatörlü veya navigatörsüz bir serbest nefesli (FB / free-breathing) tekniği ve çoklu nefes tutmalı (BH / breath hold) tekniği dahil olmak üzere birden çok şekilde edinilebilir [1]. BH tekniği, hastanın nefes tutma kapasitesiyle kısıtlı olduğu için, edinilebilen b-değerlerinin sayısı ve elde edilebilen çözünürlük konusunda sınırlı kalıyor. Zaman sınırlamaları da düşünüldüğünde çoklu ortalamalar edinilememesi nedeniyle düşük sinyal-gürültü (SNR) oranına sahip. FB teknikleri ise uzun edinim süresi ve navige edilen programın verimsizliği nedeniyle sınırlılık gösteriyor. Çoklu ortalamalara sahip (navigatör yerine) FB edinimi, navige edilen edinim programından daha hızlı olduğundan ve nefes tutmayla edinime kıyasla daha iyi görüntü kalitesine ve daha yüksek çözünürlüğe sahip olduğundan kurumumuzda tercih ettiğimiz seçenek oldu. Düzlem içi hızlandırma için GRAPPA gibi paralel görüntü tekniklerinin kullanımına rağmen, FB

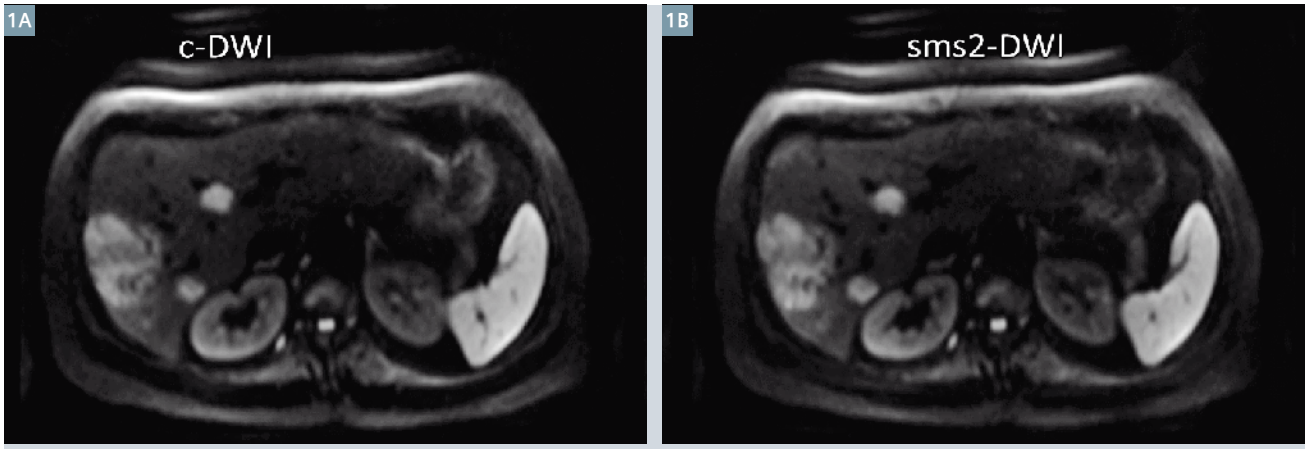

1 Kilo kaybı görülen 55 yaşında kadın hasta. Çoklu hiper-yoğun karaciğer lezyonları DWI edinim programlarının her ikisinde de görülüyor. SMS2-DWI için edinim süresi (1B) geleneksel edinim programına kıyasla yaklaşık %40 daha kısaydı (1A).

DWI edinimini daha da hızlandırma ihtiyacı söz konusu. Eşzamanlı çoklu kesitli (SMS / simultaneous multi-slice) DWI tekniğinin yakın zaman önce devreye sokulması, DWI edinimini daha da hızlandırma potansiyeline sahip [7]. SMS tekniğini aşağıda kısaca tartışacağız ve SMS edinim programıyla abdominal ve pelvik DWI görüntülemesine ilişkin klinik deneyimimizi paylaşacağız.

SMS: temel bilgiler ve ilkeler

SMS, çoklu kesitleri eşzamanlı olarak uyarmaya ve kesit GRAPPA yöntemini kullanarak bunları ayrı ayrı rekonstrükte etmeye dayanıyor. Çoklu kesitler eşzamanlı olarak uyarıldığından istenen bir uzlamsal kapsam için genel TR azalıyor ve bu da aynı faktörde tarama süresinin azaltılmasıyla sonuçlanıyor. Kesit GRAPPA rekonstrüksiyonu sırasında g-faktörü SNR ödününü en aza indirgemek için eşzamanlı olarak uyarılan kesitler arasındaki faz şifreleme yönünde nispi bir FOV kayması uygulamak için sinyalli-CAIPIRINHA programı kullanılıyor [7]. Diğer hızlandırma tekniklerine kıyasla SMS'nin önemli özelliklerinden biri, veri alt örneklemesi nedeniyle hızlandırma faktörü SNR kusurunun tipik karekökü dolayısıyla bir sıkıntı yaratmaması. SMS edinimi ve rekonstrüksiyonu hakkında daha fazla bilgi bu yayının diğer kısımlarında bulunabilir.

Abdominal SMS difüzyon-ağırlıklı görüntüleme

45 mT/m pik gradyan amplitüdüne ve 200 T/m/s yetişme hızına sahip bir klinik 3T sisteminde karaciğer MRG'leri gerçekleştirildi (MAGNETOM Skyra, Siemens Sağlık, Erlangen, Almanya). Tarama, bir 18 kanallı vücut matrisi alıcı coil'i kullanılarak gerçekleştirildi. Kontrast öncesi DWI dahil olmak üzere rutin bir karaciğer protokolü kullanıldı. DWI, monopolar üç yönlü iz ağırlıklı difüzyon gradyanlarına sahip çapraz serbest nefesli tek çekim eko-düzlemsel (EP / echo-planar) edinimlerle gerçekleştirildi (Şekil 1). Aşağıdaki açıklandığı şekilde iki farklı edinim programı kullanıldı.

Geleneksel DWI (c-DWI): TR 4500 ms, TE 66 ms, matris 164 x 123, voksel boyutu (interpole) 2,3 x 2,3 x 5 mm, 0,5 mm kesitler arası boşluğa sahip 34 aksiyal 5 mm'lik kesitler, bant genişliği 1386 Hz/pix, paralel görüntüleme hızlandırma faktörü 2, 3 b-değeri (0, 400 ve 800 s/mm^2), 4 ortalama ve 2:29 dakika edinim süresi.

İki katlı hızlandırmalı SMS DWI (SMS2-DWI): TR 2400 ms, TE 66 ms, matris 164 x 123, voksel boyutu (interpole) 2,3 x 2,3 x 5 mm, 0,5 mm kesitler arası boşluğa sahip 34 aksiyal 5 mm'lik kesitler, bant genişliği 1386 Hz/pix, paralel görüntüleme hızlandırma faktörü 2 2, 3 b-değeri (0, 400 ve 800 s/mm^2) ve 4 ortalama.

Sinyalli-CAIPIRINHA kullanılarak iki kesit eşzamanlı olarak edinildi (kesit kayması = FOVfaz/3) ve ayrı ayrı kesitler, kesit GRAPPA rekonstrüksiyonu kullanılarak rekonstrükte edildi. SMS2-DWI ile TR 2400 milisaniyeye düşürüldü (geleneksel DWI'daki 4500 milisaniyeden) ve bu da edinim süresinin yaklaşık %40 kısalarak 1:28 dakikaya düşmesini sağladı.

Klinik senaryo 1: Karaciğer ultrasonunda, kilo kaybı görülen 55 yaşındaki kadın hastanın çoklu etkisiz lezyona sahip olduğu görüldü. DWI edinim programlarının her ikisinde de çoklu hiper-yoğun karaciğer lezyonu görüldü. SMS2-DWI için edinim süresi, geleneksel edinim programına göre yaklaşık %40 daha kısaydı (Şekil 1).

Klinik senaryo 2: Hepatit B virüsü-bağlantılı (HBV) siroz ve hepatosellüler karsinom için karaciğer nakli sonrası 50 yaşındaki Asyalı kadın hasta. Nakledilen karaciğerin MRG'si iki edinim programının benzer görüntü kalitesine sahip olduğunu gösteriyor ancak hızlandırılmış SMS ediniminde tarama süresi %45 daha kısa.

Pelvik SMS difüzyon-ağırlıklı görüntüleme

Hastalara, 45 mT/m pik gradyan amplitüdüne ve 200 T/m/s yetişme hızına sahip bir klinik 3T sisteminde pelvis MRG'si uygulandı (MAGNETOM Skyra, Siemens Sağlık, Erlangen, Almanya). Kontrast öncesi DWI dahil olmak üzere rutin bir pelvis kontrolü kullanıldı. DWI, monopolar üç yönlü iz ağırlıklı difüzyon gradyanlarına sahip çapraz serbest nefesli tek çekim eko-düzlemsel (EP / echo-planar) edinimlerle

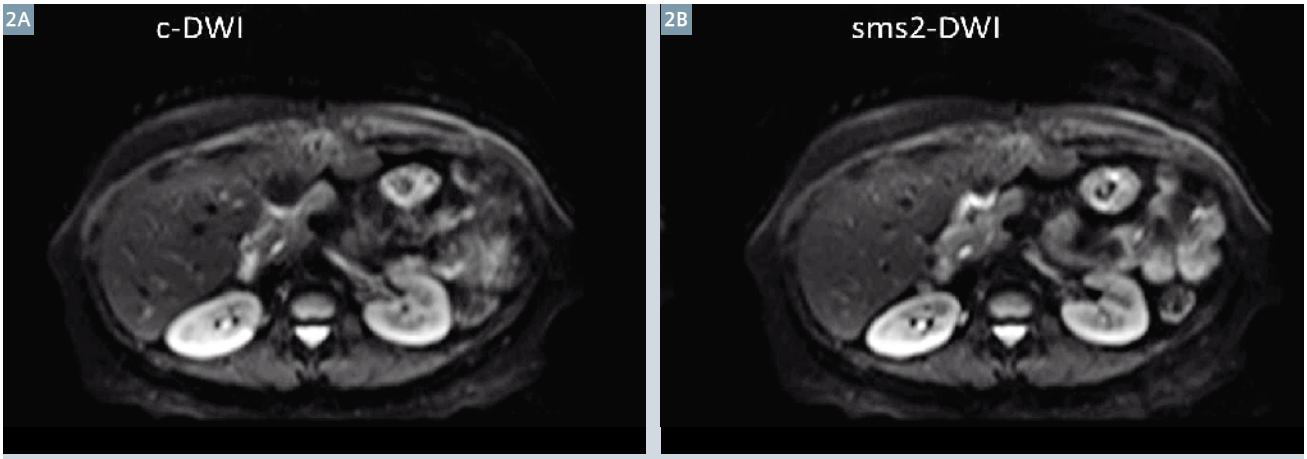

2 HBV sirozu ve hepatosellüler karsinom için karaciğer nakli sonrası 50 yaşındaki Asyalı kadın hasta. Nakledilen karaciğerin MRG'si iki edinim programının benzer bir görüntü kalitesine sahip olduğunu gösteriyor ancak hızlandırılmış SMS ediniminde tarama süresi %45 daha kısa (2B).

gerçekleştirildi (Şekil 1). Aşağıda açıklandığı şekilde iki farklı edinim programı kullanıldı.

Geleneksel DWI (c-DWI):
TR 5600 ms, TE 54 ms, matris 164 x 164, voksel boyutu (interpole) 2,3 x 2,3 x 6 mm, 0,6 mm kesitler arası boşluğa sahip 25 aksiyal 6 mm'lik kesitler, bant genişliği 2032 Hz/pix, paralel görüntüleme faktörü 2, 5 b-değeri (0, 50, 100, 400 ve 800 s/mm2) ve 5:08 dakika edinim süresi için 4 ortalama.

İki katlı hızlandırmalı SMS DWI (SMS2-DWI): TR 2700 ms, TE 54 ms, matris 164 x 164, voksel boyutu (interpole) 2,3 x 2,3 x 6 mm, 0,6 mm kesitler arası boşluğa sahip 25 aksiyal 6 mm'lik kesit, bant genişliği 1681 Hz/pix, paralel görüntüleme faktörü 2, 5 b-değeri (0, 50, 100, 400 ve 800 s/mm2) ve 2:42 dakika edinim süresi için 4 ortalama. Sinyalli-CAIPIRINHA kullanılarak iki kesit eşzamanlı olarak edinildi (kesit kayması = FOVfaz/3) ve ayrı ayrı kesitler, kesit GRAPPA rekonstrüksiyonu kullanılarak rekonstrükte edildi. Hızlandırılmış SMS edinimi ile TR, geleneksel edinimde elde edilen 5600 milisaniyeden 2700 milisaniyeye düşürüldü. Bu, edinim süresinde yaklaşık %45 oranında bir azalmayla sonuçlandı.
Klinik senaryo 3: Endometriyozis geçmişine sahip 42 yaşındaki bir kadın hastada abdominal ağrı görüldü. DWI görüntüleri benzerdi ancak SMS2-DWI ile görüntüleme süresinde yaklaşık %45 oranında kısalma sağlandı (Şekil 3).

Örnek olay senaryosu 4: Artan ağrılı adet ve büyüyen sol yumurtalık kistine sahip 22 yaşındaki kadın hasta. MRG, geleneksel DWI ve SMS DWI tekniklerinin görüntü kalitesi benzerdi ancak SMS2-DWI ile edinim süresinde yaklaşık %45 azalma sağlandı (Şekil 4).

Sonuç

Abdominal pelvik görüntüleme için 2 katlı hızlandırmaya sahip SMS DWI'ı klinik protokolümüze dahil ettik ve bu da çoklu ortalamalarla serbest nefesli DWI ediniminde iki kata yakın hızlandırma elde etmemizi sağladı. Bu zaman tasarrufları hacimsel kapsamı veya DWI çözünürlüğünü iyileştirmek veya genel muayene süresini kısaltmak için kullanılabiliyor.

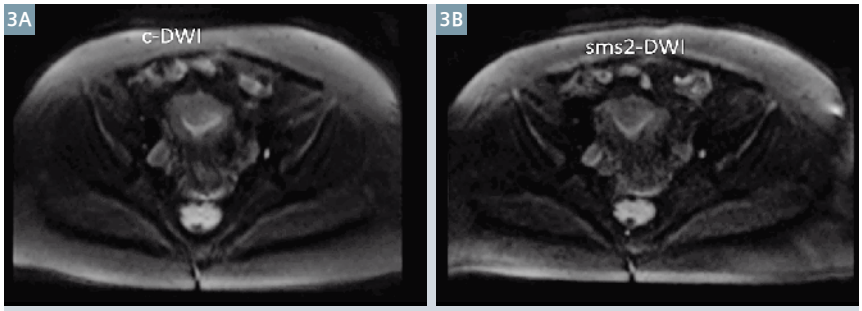

3 Endometriyozis geçmişine sahip 42 yaşındaki bir kadın hastada abdominal ağrı görüldü. c-DWI'ın (3A) ve SMS2-DWI'ın (3B) görüntü kalitesi benzerdi ancak SMS2-DWI ile edinim süresinde yaklaşık %45 azalma sağlandı.

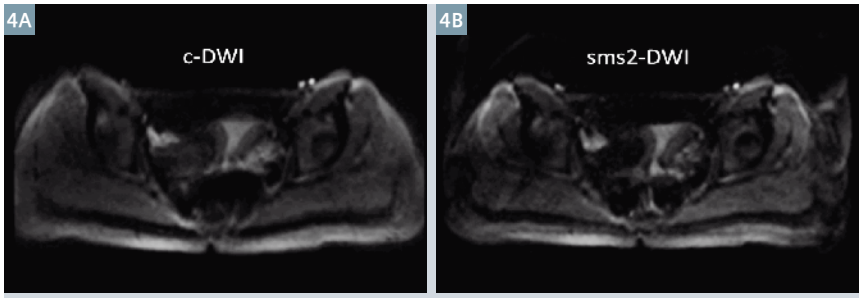

4 Artan ağrılı adet ve büyüyen sol yumurtalık kistine sahip 22 yaşındaki kadın hasta. MRG, geleneksel DWI (4A) ve SMS DWI (4B) tekniklerinin görüntü kalitesi benzerdi ancak SMS2-DWI ile edinim süresinde yaklaşık %45 azalma sağlandı.

İletişim

Dr. Hersh Chandarana
Radyoloji Bölümü
NYU Tıp Fakültesi
660 First Avenue
New York, NY 10016
ABD
hersh.chandararna@nyumc.org

Referanslar

1 Taouli, B. and D.M. Koh, Diffusion-weighted MR imaging of the liver. Radiology, 2010. 254(1): p. 47-66.
2 Qayyum, A., Diffusion-weighted imaging in the abdomen and pelvis: concepts and applications. Radiographics, 2009. 29(6): p. 1797-810.
3 Koh, D.M., et al., Predicting response of colorectal hepatic metastasis: value of pretreatment apparent diffusion coefficients. AJR Am J Roentgenol, 2007. 188(4): p. 1001-8.
4 Kamel, I.R., et al., Unresectable hepatocellular carcinoma: serial early vascular and cellular changes after transarterial chemoembolization as detected with MR imaging. Radiology, 2009. 250(2): p. 466-73.
5 Rosenkrantz, A.B., et al., Whole-lesion diffusion metrics for assessment of bladder cancer aggressiveness. Abdom Imaging, 2015. 40(2): p. 327-32.
6 Kobayashi, S., et al., Diagnostic performance of diffusion-weighted magnetic resonance imaging in bladder cancer: potential utility of apparent diffusion coefficient values as a biomarker to predict clinical aggressiveness. Eur Radiol, 2011. 21(10): p. 2178-86.
7 Setsompop K., et. al. Blipped-controlled aliasing in parallel imaging for simultaneous multislice echo planar imaging with reduced g-factor penalty. Magn Reson Med. 2012 May;67(5):1210-24.
8 Obele, C.C., et al., Simultaneous Multislice Accelerated Free-Breathing Diffusion-Weighted Imaging of the Liver at 3T. Abdom Imaging, 2015.

Perspektif – eşzamanlı multi-slice difüzyon edinim stratejilerinin gelecekteki klinik nöroradyoloji uygulaması üzerindeki yüksek potansiyelli etkisi

Dr. Timothy Shepherd, Ph.D.

Yardımcı Doçent, Nöroradyoloji Bölümü, Radyoloji Departmanı, New York Üniversitesi, New York, NY, ABD

Difüzyon görüntüleme, beyin için neredeyse tüm nöroradyoloji protokollerinin kritik bir bileşeni haline geldi [1] ve artık omurga ve boynun daha iyi tanımlanmasında da önemli bir rol oynama potansiyeli var [2, 3]. Son 25 yıl boyunca en etkili uygulama olan difüzyon görüntüleme, dünyanın her yerinde MRG için sık görülen bir endikasyon olan akut inmeye tanı konması açısından çok önemli. Difüzyon MRG ayrıca bu inme popülasyonunda takip eden klinik yönetim kararlarının belirlenmesine de yardımcı oluyor [1]. Doku difüzyon özellikleri, perioperatif veya ilaç bağlantılı sitotoksit ödem, spesifik tümör tanıları (örn. epidermoid) ve tümör evrelemesi (örn. lenfoma) gibi çeşitli diğer nörolojik durumları karakterize etmek için bilgilendirici olabiliyor [4]. Difüzyon tensör görüntülemesi (DTI / diffusion tensor imaging) gibi klinik kullanım için geniş çaplı olarak mevcut olan difüzyon

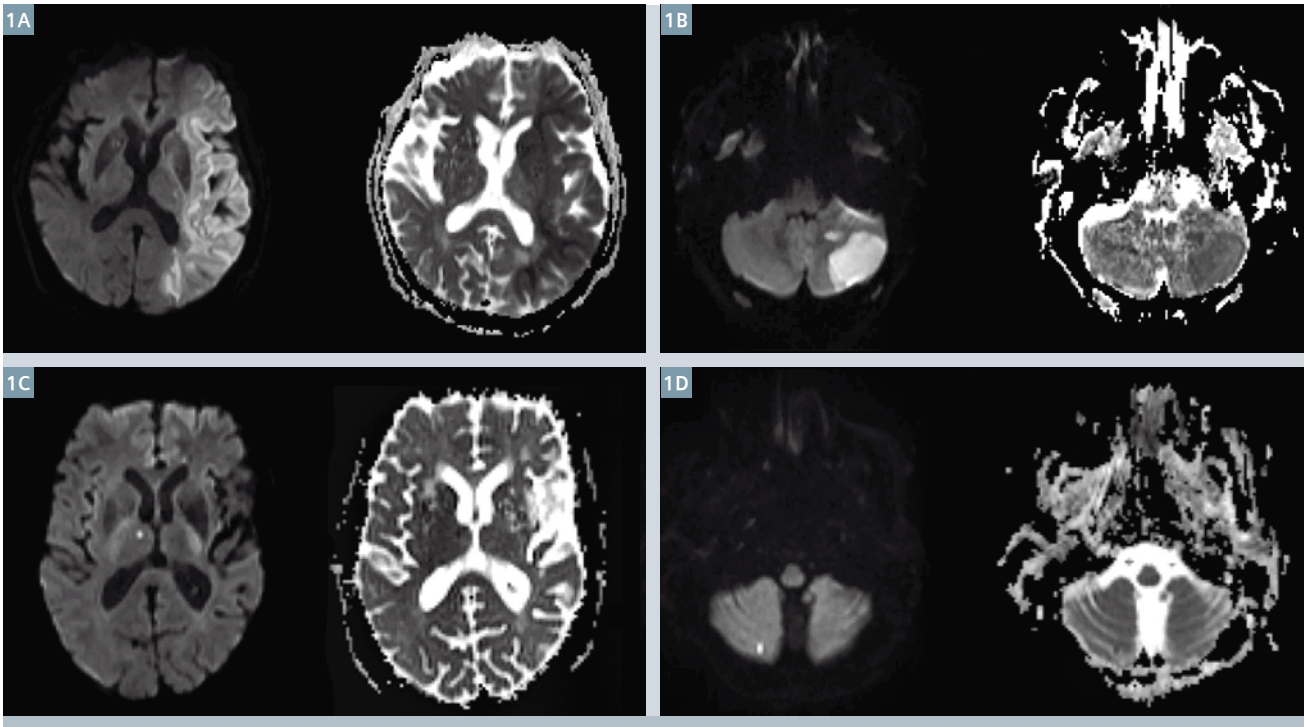

1 İskemik infarkta sahip 4 farklı klinik hastada eşzamanlı çoklu kesitli aksiyal difüzyon izi ve belirgin difüzyon katsayısı haritaları –büyük sol orta serebral arter bölgesi (1A), sol anterior inferior serebellar bölgesi (1B), sağ talamus (1C) ve sağ periferik serebellar hemisfer (1D). 20 kanallı baş ve boyun coil'ine sahip SMS difüzyonu kullanılan posterior fossada belirgin sinyalden-gürültüye oranında küçük bir düşüş olurken, büyük ve küçük, fokal posterior fossa infarktlarında iyi çizilmiş olduğuna dikkat edin (sırayla panel 1B, D).

anizotropinin erken matematiksel modelleri, beyaz madde bütünlüğünü dolaylı olarak değerlendirmek için kullanılabiliyor. DTI, diğer geleneksel MRG sekanslarında belirgin olmayan veya kolayca tespit edilemeyen beyaz madde patolojisini karakterize edebiliyor (örn. multipl sklerozda normal görünümlü beyaz madde) [5]. DTI verileri, yay demeti gibi lokalize edici anlamlı beyaz madde yolları için traktografi tahminleri oluşturmak için, anatomik koridorların ve rezeksiyonun kapsamının preoperatif cerrahi planlaması için kullanılabiliyor [6].

Geçerli rutin klinik görüntüleme için, difüzyon izi ve belirgin difüzyon katsayısı (ADC / apparent diffusion coefficient) haritalarının en etkili ve pratik araçlar olduğu kanıtlandı – bunlar genel olarak kalitatif klinik yorumlama sırasında yeterli doğruluk için sadece 3 veya 6 difüzyon şifreleme yönü gerektiriyor. Bu türden taramalar, çoğu modern MRG tarayıcısında 2-3 dakikada edinilebiliyor, traktografi amaçlı DTI ise 10+ dakikalık edinimler gerektirebiliyor. Daha yakın zamanlı edinim stratejileri ve son 15 yılda geliştirilip bunlara eşlik eden gelişmiş veri analizi teknikleri, difüzyon izi veya DTI-türetilmiş parametrelere göre doku ortamı hakkında daha fazla bilgi sağlıyor, ancak yine de dikkatli bir şekilde kontrollü koşullarda gönüllü ve/veya seçilmiş hasta popülasyonlarında uygulama konusunda nispeten sınırlı kalıyorlar. Bu türden sofistike teknikler, gradyan yönlerinin sayısını artırmak, uzaysal çözünürlüğü artırmak ve/veya çoklu difüzyon ağırlıklandırmalarında görüntüleri edinmek (örn. 1500-4000 s/mm^2 b-değerleri) için daha uzun süren edinimler gerektiriyor. Bu edinimler, daha fazla sinyal ortalaması gerektirebilen daha düşük sinyal-gürültü oranıyla (SNR /signal-to-noise ratio) sonuçlanıyor. Bu türden edinimler için tarama süresi büyük ölçüde görüntü geometrisinden (kesit sayısı ve çözünürlük/matris boyutu), ortalamaların sayısında ve difüzyon şifreleme yönlerinden etkileniyor [7] ancak hızlı bir şekilde 15-30 dakikaya yaklaşıyor ve bu da çoğu hastada kullanılmasının pratik olmamasına neden oluyor. Bu nedenle, daha yüksek açılı çözünürlük difüzyon edinim stratejileri [8, 9], Gaussiyan dışı difüzyon [10], gelişmiş biyofiziksel modelleme [11, 12, 13] ve kortikal ve hipokampal kesitlerin yüksek uzaysal çözünürlük difüzyon araştırmaları [14, 15],günlük klinik uygulamada şu ana kadar mümkün olmayan şekilde hastalıklı sinir dokusunu incelemek için heyecan verici bir potansiyel kullanım ortaya koydu.

Yakın zaman önce, sinyalli-CAIPIRINHA okumasına sahip eşzamanlı çoklu kesitli (SMS / simultaneous multi-slice) edinimi, 2D çoklu kesitli difüzyon EPI'ı için tarama sürelerini azaltma potansiyeli sergiledi [16, 17]. Bu teknik, çoklu kesitleri eşzamanlı olarak uyarmaya ve kesit GRAPPA yöntemini kullanarak bunları ayrı ayrı rekonstrükte etmeye dayanıyor. Çoklu kesitleri ayrı ayrı uyarıldıklarından, istenen bir uzaysal kapsam için toplam tekrar süresi (TR / repetition time) kısaltılabiliyor. SMS hızlandırma yöntemi, SNR'nin, azaltılmış örnekleme nedeniyle sinyalde intrinsik azaltma olmadan korunmasıdır. Tek SNR kusuru, kesit GRAPPA rekonstrüksiyonu sırasında g-faktörüyle bağlantılı kayıplardan kaynaklanıyor. Basit bir şekilde, benim gibi radyologlar için bu yeni SMS tekniği, daha kısa bir TR ve daha kısa toplam tarama süresi kullanarak çeşitli klinik ve translasyonel araştırma uygulamaları için aynı difüzyon verilerini edinmemizi sağlıyor. Alternatif olarak SMS, kesit çözünürlüğünü artırmak veya aynı tarama süresinde toplam kapsam hacmini artırmak için kullanılabiliyor.

Kurumumuzda, SMS difüzyonun, hasta popülasyonumuzda tarama süresi gerekliliklerini azaltmak için potansiyel pratik iş akışı avantajlarını hızlı bir şekilde fark ettik. Sağlıklı gönüllülerde SMS difüzyon uygulamasıyla ilgili ilk denemelerimizde yağ doygunluğunu düzeltmeye özellikle dikkat edilmesi gerektiğini öğrendik. Tek çekim EPI ile doygun olmayan yağ sinyali sadece tek bir kesiti etkiliyor. SMS'te ise tüm eşzamanlı edinilen kesitlere örtüşme potansiyeli bulunuyor. 2,5 saniyenin altındaki TR azaltımı ile artırılmış akustik gürültü gibi faktörler hastaların daha az rahat olmalarına neden olabiliyor. Ayrıca, SMS iz görüntülerinin görmeye alıştığımızdan daha çok T1-ağırlıklandırmasına sahip olduğunu fark ettik – bu "T1 öne çıkması", el yumrusu bölgesinden uzaklaşarak hemisferik beyaz madde boyunca indiğinden özellikle limbik kortikal bölgelerde ve kortikal spinal kanalda en belirgin şekilde görülebiliyor. Rutin MRG baş protokolümüzün aksiyal difüzyon sekansını doğrudan hızlandırma faktörü 2'ye ve %50 azaltılmış bir TR'ye sahip bir SMS versiyonu ile karşılaştırdık. Taramalar, bir Baş/Boyun 20 coil'ine sahip bir MAGNETOM Skyra 3T'de (Siemens Sağlık, Erlangen, Almanya) gerçekleştirildi. SMS rekonstrüksiyonları için gereken kalibrasyon taramasında, tarama süresi yaklaşık %40 azaltıldı ve böylece tarama başına 1 dakika tasarruf sağlandı. Bir difüzyon-ağırlıklı sekansın neredeyse tüm nöroradyoloji protokollerinde mevcut olduğu düşünülürse, bu 1 dakikalık zaman tasarrufu, yoğun çalışan bir ayakta tedavi muayenehanesinde magnet başına ilave 2-3 hasta taraması için yeterli zamanın sağlanması anlamına geliyor. Kurumumuzun rutin protokollerinin bir parçası olmamasına rağmen koronal difüzyon edinimleri için de benzer sonuçlar bekleniyor. Daha fazla alıcı öğeye (bir Siemens 64 kanallı baş ve boyun coil'i gibi) sahip dizi coil'ler kullanan 3 veya 5 katlı kesit hızlandırma ile daha fazla zaman tasarrufu da sağlanabilir. Karartılmış bir yan yana karşılaştırmada, 3 nöroradyolog, görüntü kalitesinin, ikincisinin rutin klinik çalışma için kabul edilebilir olduğu kanaatiyle, rutin ve SMS-hızlandırılmış aksiyal difüzyon izi sekansı ve hesaplanmış ADC görüntüleri arasında eşdeğer olduğu konusunda hemfikir oldular (Şekil 1'deki örnekler).

Daha sonra, cerrahi öncesi planlama örnek olayları için difüzyon tensör görüntülemesini ve deterministik traktografiyi karşılaştırdık – SMS hızlandırma faktörü 2 ile edinilen verilerin yan yana karşılaştırması yine eşdeğer ve klinik bakımda kullanım için uygun göründü. Korteks-omurilik yolu ve çeşitli ipsilateral aksiyaller arası neoplazmalara yakın olan yay demeti için traktografi sonuçları rutin ve SMS-bazlı yüksek açılı çözünürlük difüzyon edinimleri için eşdeğerdi (bkz. Şekil 2). Bize başvuran beyin cerrahları elde edilen sonuçlardan çok memnun oldu ve SMS-türetilmiş traktografiyi son 9 aydır cerrahi planlama için haftalık olarak rutin iş akışlarının bir parçası olarak kullandılar. Şu ana kadar, sorunlar veya difüzyon görüntü kalitesi için hastalar geri çağrılmadan, SMS difüzyonu

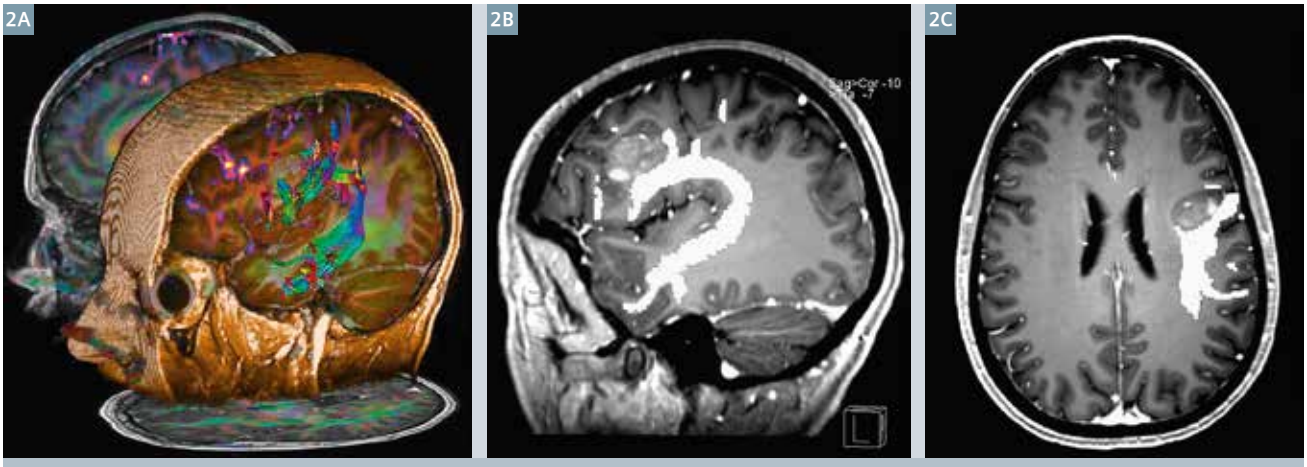

2 Sol frontal operkulum ileri evre gliomaya sahip sol dil baskın bir hastadan alınan eşzamanlı çoklu kesit difüzyon veri setine dayalı yay demetinin deterministik difüzyon tensör traktografisi (2A: fMRI kelime üretme görevinden bindirme ile MPRAGE'de alanların 3D lateral projeksiyonu). Eğik sagittal ve aksiyal 2D yeniden formatları (2B,C) tümör sınırlarının traktografinin inferior ve medial sınırlarına –yay demetinin görselleştirilmiş frontal projeksiyonları- bitişik olduğunu gösteriyor. Geçtiğimiz yılda, SMS difüzyon edinim stratejileri kullanarak hastalar için cerrahi öncesi planlama için tutarlı bir şekilde mükemmel traktografi sonuçları aldık –hızlandırılmış edinim hızlı bir şekilde yüksek açılı çözünürlüğe sahip bir difüzyon veri seti sunuyor, hasta hareket sorunlarını azaltıyor ve anlamlı korteksin ayrıntılı fonksiyonel MRG değerlendirmesi için daha fazla tarama süresine sahip olunmasını sağlıyor.

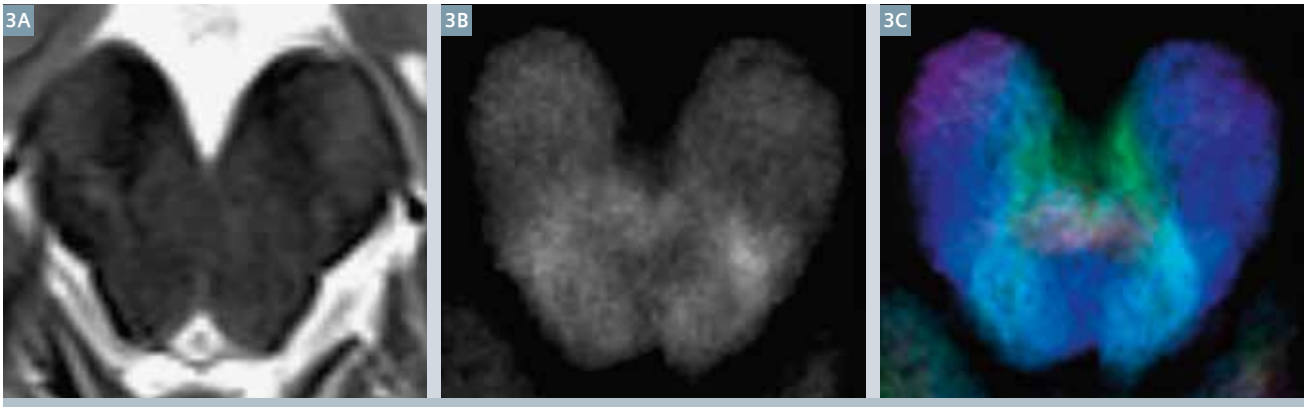

3 Eşzamanlı çoklu kesitli difüzyonun mümkün kıldığı kısa tarama sürelerinin daha sık kullanımı veya ileri düzey difüzyon edinimlerinin ve sonradan işlemesinin uygulanmasını kolaylaştırması gerekiyor. Burada, geleneksel aksiyal T2 (3A), iz yoğunluk görüntüleri (3B) ve yön şifreli iz yoğunluğuyla (3C) resmedilen bir kaudal orta beyin anatomisi örneği görülüyor. Bu gelişmiş difüzyon tekniği, yüksek açılı çözünürlük difüzyon edinimleri (64 yön, b = 2500 s/mm^2) gerektiriyor ancak SMS yaklaşımlarıyla 10 dakikadan kısa sürede edinilebiliyor. Muhteşem anatomik ayrıntı elde edilebiliyor ve bunların beyin kökü patolojisi ve fonksiyonel nöro-cerrahi planlamasının yeni biyo-marker'ları için gelecekte kullanılmaları mümkün [ayrıntılar için bkz. 19-21]

kullanarak MRG baş protokolü ile 1000'in üzerine hastada tarama gerçekleştirdik. Bu karşılaştırmaların ilk sonuçları geçen yıl RSNA'da rapor edildi [18] ve daha ayrıntılı bir raporda yayınlanmak üzere sunuldu.

Rutin klinik taramaların daha hızlı tamamlanması hastalar ve radyoloji idarecileri için birçok pratik avantaja sahip, ancak, kişisel olarak bana en çok heyecan veren şey, SMS-hızlandırılmış difüzyonun, ileri düzey difüzyon edinimi ve işlem sonrası stratejileri ile hasta popülasyonlarında daha fazla translasyonel araştırmayı mümkün kılma potansiyeli. Dürüst olmak gerekirse, başta yaşlı hastalar olmak üzere çoğu hasta, 8-10 dakikanın üzerindeki bireysel tarama sekansı sürelerini iyi tolere etmiyorlar. SMS edinim stratejileri, araştırma toplantılarında rapor edilen gelişmiş difüzyon stratejilerini gerçek hastalara uygulamamızı en sonunda mümkün kılabilir. Örnek olarak, son 6 aydır NIH sponsorluğundaki bir araştırmanın parçası olarak 500'ün üzerinde hastada difüzyon kürtosis görüntülemesi ve mesoskopik doku yapısının gelişmiş modelleri için yüksek açılı çözünürlük çoklu b-kabuk taramaları elde etmek için SMS difüzyon edinim stratejileri kullanıyoruz – tarama süresi ve yoğun çalışan klinik tarayıcılarımızın üzerindeki iş akışı sınırlamaları nedeniyle geleneksel difüzyon edinimleri kullanarak bu edinimi çalışmaya dahil etmek pratik olmazdı. Ayrıca, temel titremeler ve Parkinson [20] hastalığına sahip hastalarda fonksiyonel nöro-cerrahi planlaması için talamik altyapıları tanımlamak için süper-çözünürlük yol yoğunluğu görüntülemesi (TDI / tract density imaging) için yeterli difüzyon verisi elde etmek için SMS kullanıyoruz [19]. Yakın zamanlı sonuçlar, TDI ile birlikte SMS difüzyon edinimlerinin 3T MRG kullanarak yaşayan hastalarda daha

önce görülmeyen iç beyin kökü anatomisini ortaya çıkardığına işaret ediyor (bkz. Şekil 3). Grubumuzdan elde edilen bu son iki sonuç, nöroradyologların, dış otopsiyi görselleştirmek için daha önceleri zor veya imkansız kabul edilen derin gri çekirdek ve beyin kökü ayrıntılı anatomisini yeniden öğrenmeleri gerekebileceği anlamına geliyor. Bu türden araştırmalar, aynı zamanda fonksiyonel nöro-cerrahi uygulamaları için gelecekte doğrudan hedef oluşturma fırsatlarına giden bir yol olabilir.

Son olarak, insan patolojisinin en iyi modellerinin yaşayan insan hastalar olduğunu vurgulamak gerekiyor! Uzun difüzyon tarama süreleriyle gerçek hastaları inceleme zorluğu, kronik hastalıklara sahip, işbirliği yapan, motive olmuş ayakta hastaların, insan hastalıklarının hayvan modellerinin ve birçok su difüzyon ve gevşeme özelliklerinin değiştirildiği ex vivo formaldehit-sabit örneklerin difüzyon verilerinden türetilen doku mesoskopik yapısının gelişmiş biyo-fiziksel modellerinin uygulamasını sınırlıyordu [22, 23]. Şahsen, SMS difüzyon tekniklerinin hem akut hem de kronik patolojilere sahip birçok yeni hasta popülasyonlarının araştırılması için yeni ve önemli bir fırsat penceresi sunacağını bekliyorum –bunun, akut inme ile ilişkili sinir dokusu değişiklikleri gibi insan nörolojik hastalıklarına ilişkin iyileştirilmiş bir anlayışla sonuçlanması gerekiyor. SMS, gelişmiş difüzyon MRG uygulamalarının klinik uygulamaya translasyonu için dönüştürücü bir teknoloji sağlıyor.

Referanslar

1 Schaefer PW, Grant PE, Gonzalez RG. Diffusion-weighted MR imaging of the brain. Radiology 2000; 217(2): 331-345.

2 Andre JB, Zaharchuk G, Saritas E, et al. Clinical evaluation of reduced field-of-view diffusion-weighted imaging of the cervical and thoracic spine and spinal cord. Am J Neuroradiol 2012; 33(10): 1860-1866.

3 Thoeny HC. Diffusion-weighted MRI in head and neck radiology: applications in oncology. Cancer Imaging 2011; 10: 209-214.

4 Barajas RF Jr, Rubenstein JL, Chang JS, Hwang J, Cha S. Diffusion-weighted MR imaging derived apparent diffusion coefficient is predictive of clinical outcome in primary central nervous system lymphoma. Am J Neuroradiol 2010; 31(1): 60-66.

5 Mesaros S, Rocca MA, Kacar K, et al. Diffusion tensor MRI tractography and cognitive impairment in multiple sclerosis. Neurology 2012; 78(13): 969-975.

6 Wu JS, Zhou LF, Tang WJ, et al. Clinical evaluation and follow-up outcome of diffusion tensor imaging-based functional neuronavigation: a prospective, controlled study in patients with gliomas involving pyramidal tracts. Neurosurgery 2007; 61(5): 935-948.

7 Mukherjee P, Chung SW, Berman JI, Hess CP, Henry RG. Diffusion tensor MR imaging and fiber tractography: technical considerations. Am J Neuroradiol 2008; 29(5): 843-852.

8 Tuch, DS. Q-ball imaging. Magn Reson Med 2004; 52(6): 1358-1372.

9 Wedeen VJ, Hagmann P, Tseng WY, Reese TG, Weisskoff RM. Mapping complex tissue architecture with diffusion spectrum magnetic resonance imaging. Magn Reson Med 2005; 54(6): 1377-1386.

10 Jensen JH, Helpern JA. MRI quantification of non-Gaussian water diffusion by kurtosis analysis. NMR Biomed 2010; 23(7): 698-710.

11 Assaf Y, Freidlin RZ, Rohde GK, Basser PJ. New modeling and experimental framework to characterize hindered and restricted water diffusion in brain white matter. Mag Reson Med 2004; 52(5): 965-978.

12 Zhang H, Schneider T, Wheeler-Kingshott CA, Alexander DC. NODDI: Practical in vivo neurite orientation dispersion and density imaging of the human brain. Neuroimage 2012; 61(4): 1000-1016.

13 Fieremans EJ, Jensen JH, Tabesh A, Hu C, Helpern J.A. White matter model for diffusional kurtosis imaging. Paper presented at: ISMRM 2010. Proceedings of the 18th Annual Meeting of the International Society for Magnetic Resonance in Medicine: 2010 May 1-7; Stockholm, Sweden.

14 McNab JA, Polimeni JR, Wang R, et al. Surface based analysis of diffusion orientation for identifying architectonic domains in the in vivo human cortex. Neuroimage 2013; 69: 87-100.

15 Shepherd T, Ozarslan E, Yachnis AT, King MA, Blackband SJ. Diffusion tensor microscopy indicates the cytoarchitectural basis for diffusion anisotropy in the human hippocampus. Am J Neuroradiol; 28(5): 958-964.

16 Setsompop K, Gagoski BA, Polimeni JR, Witzel T, Wedeen VJ, Wald LL. Blipped-controlled aliasing in parallel imaging for simultaneous multislice echo planar imaging with reduced g-factor penalty. Magn Reson Med 2012; 67(5): 1210-1024.

17 Xu J, Moeller S, Auerbach EJ, et al. Evaluation of slice accelerations using multiband echo planar imaging at 3T. Neuroimage 2013; 83: 991-1001.

18 Young MG, Cohen BA, Glielmi C, et al. Multiband sequence reduces scan time for diffusion MRI and tractography in clinical patients. Paper presented at: RSNA 2014. Proceedings of the 100th Scientific Assembly and Annual Meeting of the Radiological Society of North America; 2014 Nov 30 – Dec 5; Chicago, USA.

19 Calamante F, Tournier JD, Jackson GD, Connelly A. Tract density imaging (TDI) : super-resolution white matter imaging using whole-brain track density mapping. Neuroimage 2010; 53(4): 1233-1243.

20 Shepherd TM, Chung S, Glielmi C, Mogilner AY, Boada F, Kondziolka D. 3-Tesla magnetic resonance imaging track density imaging to identify thalamic nuclei for functional neurosurgery. Paper presented at: CNS 2014. Proceedings of the 63rd Annual Congress of Neurological Surgeons; 2014 Oct 18-22; Boston, USA.

21 Hoch M, Chung S, Yoshimoto A, Ben-Eliezer N, Fatterpekar G, Shepherd TM. Advanced multiparametric MRI reveals detailed in vivo brainstem anatomy at 3-T. Paper presented at: ASNR 2015. Proceedings of the 53rd Annual Meeting of the American Society of Neuroradiology; 2015 Apr 25-30; Chicago, USA.

22 Shepherd TM, Flint JJ, Thelwall PE., et al. Postmortem interval alters the water relaxation and diffusion properties of rat nervous tissue – implications for MRI studies of human autopsy samples. Neuroimage 2009; 44(3): 820-826.

23 Shepherd TM, Thelwall PE, Stanisz GJ, Blackband SJ. Aldehyde fixative solutions alter the water relaxation and diffusion properties of nervous tissue. Magn Reson Med 2009; 62(1): 26-34.

İletişim

Dr. Timothy Shepherd
NYU Tıp Fakültesi
NYU Langone Tıp Merkezi
Radyoloji Departmanı
660 First Avenue
New York, NY 10016
ABD
Telefon: +1 212/263-8487
Timothy.Shepherd@nyumc.org

CTA kullanarak bir anevrizmaya ve bir arteriovenöz malformasyona tanı koyulması

N. Tjongarero, FcRAD. Diag., SA.

Department of Radiology, Welwitschia Hospital, Walvis Bay, Namibya

Geçmiş

Bir ilk konvülziyon epizodundan, yaygın konvülziyonlardan ve konvülziyonlardan sonra şiddetli baş ağrılarından şikayet eden 51 yaşındaki erkek hasta serebral BT taraması için sevk edildi. Natif BT taramasının sonucu, rüptüre ANCOM anevrizmasına sahip bir subaraknoid kanamaya işaret ediyordu. Daha ileri seviye inceleme için bir serebral BT anjiyografisi (CTA) gerçekleştirildi.

Tanı

CTA görüntüleri, anterior komunikan arterden doğan bir anevrizmanın yanı sıra büyümüş arteriyel besleyicilere ve açılmış boşaltıcı damarlara sahip büyük bir arteriovenöz malformasyon

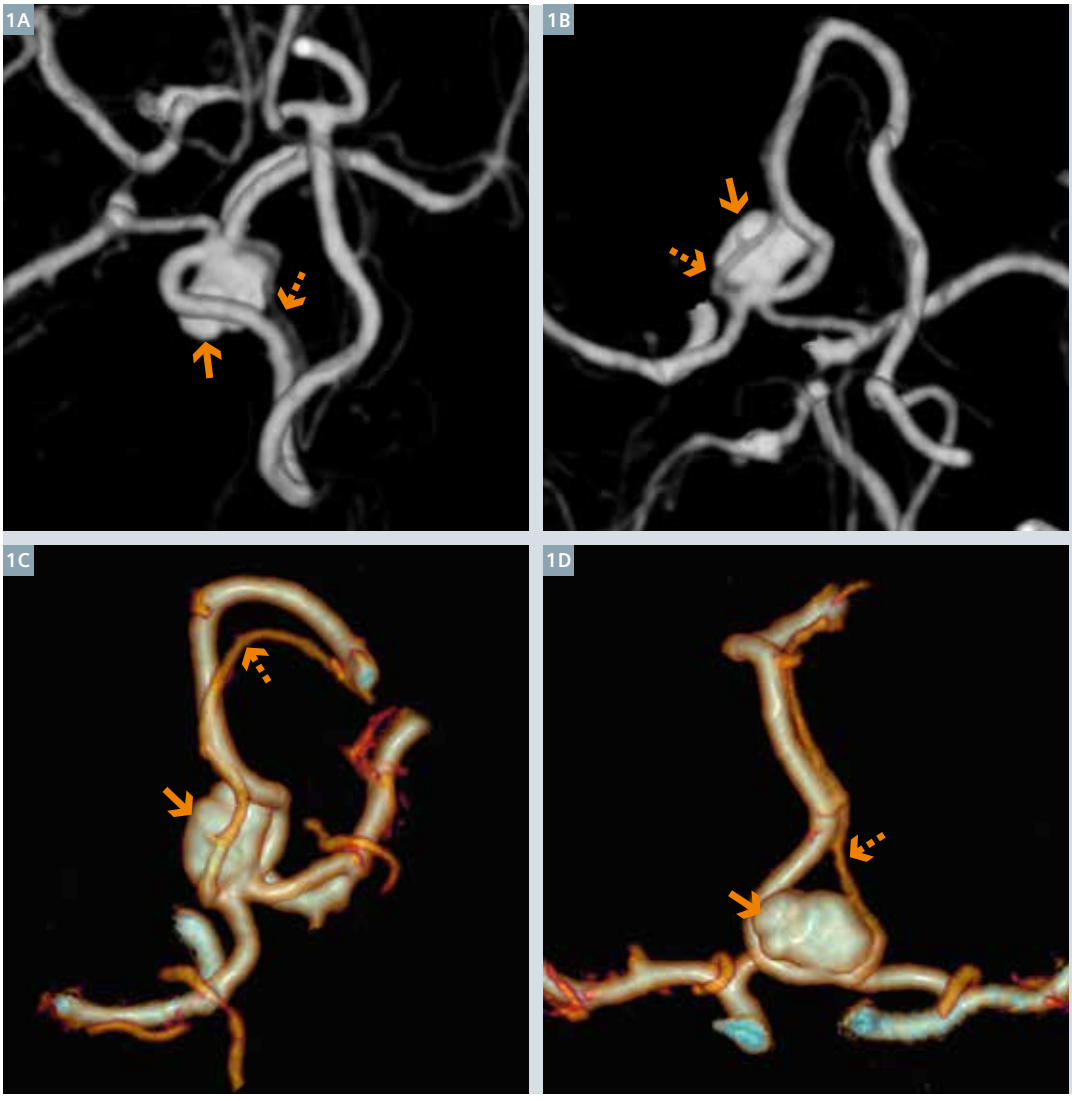

1 Farklı görünümlerden VRT görüntüleri, anterior komünikan arterden doğan bir anevrizma gösteriyor (oklar), sağ ACA ise (çizgili oklar) çap olarak daha küçük gibi görünüyor.

(AVM) nidusu ortaya koydu (Şekil 1). AVM, sağ posterior parietal alanda parasagittal hatta yer alıyordu. (Şekil 2). Anevrizmanın boyutu 10.4 (AP) x 12.4 (TRV) x 9.2 (CC) olarak ölçüldü ve sağ anterior serebral arter (ACA) çap olarak nispeten daha küçük görünüyordu. AVM'nin arteriyel besleyicileri, posterior komünikan arterlerden (PCA) ve superior serebellar arterlerden (SCA) geliyor gibi görünüyordu. Boşaltıcı damarlar ise posterior parietal kortikal damarlar (PPCV) ve düz sinüs (SS) gibi görünüyordu.

CTA, bir sağ ANCOM anevrizmasının yanı sıra bir sağ posterior parietal AVM'yi de teyit etti. Anevrizmanın en olası nedeni, intra-ventriküler genişlemeye sahip kapsamlı subaraknoid hemoraji idi. Acil bir nörocerrahi sevk önerildi.

Yorumlar

Bu bölgede geleneksel DSA için imkan olmadığından serebral anevrizmanın tanısı CTA'ya dayalıydı. Serebral vasküler yapıların üç boyutla görüntülemesi, anevrizma ve çevreleyen beyin dokusu arasındaki ilişki, kemiksi ana noktalar ve AVM'nin besleyici ve boşaltıcı damarları gibi morfolojik bilgiler temin etti ve tedavi planlaması için kritik öneme sahipti.

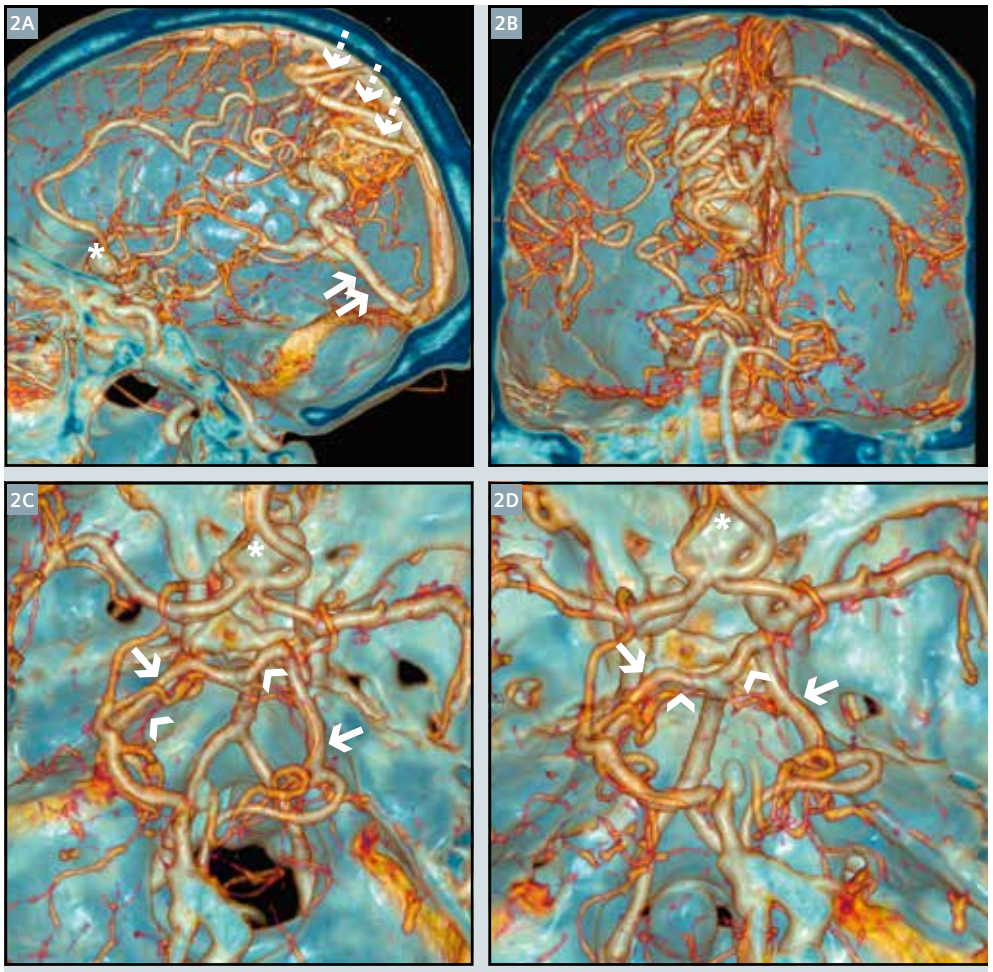

2 VRT görüntüleri, bilateral PCA'dan (oklar) ve SCA'dan (ok başları) arteriyal besleyicileri ve PPDV'den (çizgili oklar) ve SS'den (çift oklar) boşaltıcı damarları gösteren yakınlaştırılmış görünümlerle (Şekil 2C ve 2D) serebral vasküler sisteme ilişkin bir sagittal (Şekil 2A) ve koronal (2B) genel bakış ortaya koyuyor. Anevrizma da gösteriliyor (yıldız işareti).

Muayene Protokolü

Tarayıcı	SOMATOM Scope		
Tarama alanı	**Baş**	Rotasyon süresi	1 s
Tarama uzunluğu	165 mm	Perde	1.5
Tarama yönü	**Kaudo-kraniyal**	Kesit kolimasyonu	16 × 0.6 mm
Tarama süresi	11.48 s	Kesit genişliği	1 mm
Tüp gerilimi	110 kV	Rekonstrüksiyon artışı	0.5 mm
Tüp akımı	80 eff. mAs	Rekonstrüksiyon çekirdeği	H30s
Doz modülasyonu	CARE Dose4D	**Kontrast**	
$CTDI_{vol}$	12.68 mGy	Hacim	100 mL
DLP	240.92 mGy cm	Akış oranı	5 mL/s
Etkili doz	0.5 mSv	Başlangıç gecikmesi	Bolus takibi + 4 s

Metastaz yapmış renal hücreli karsinomda anti-anjiyojenik tedaviye tepkinin erken değerlendirmesi için hacimsel perfüzyon BT

Dr. Alexander Sterzik; Dr. Melvin D'Anastasi; Dr. M. Staehler; Dr. Maximilian Reiser; Dr. Anno Graser

Klinik Radyoloji ve Üroloji Bölümleri, Grosshadern Kampüsü, Münih Üniversite Hastanesi, Almanya

Geçmiş

Bir yıl önce papiller renal hücreli karsinom nedeniyle sağ taraflı parsiyel nefrektomi geçirmiş 46 yaşında erkek hastada, sağ parakolik olukta ve sağ abdominal duvarda tümör rekürensi ve yeni metastazlar görüldü. Anti-anjiyojenik-tirzoni-kinaz-inhibitörü (TKI) tedavisi alması planlandı. Erken tedavi tepkisinin invazif olmayan takibi için anti-anjiyojenik TKI tedavisinin başlamasından önce ve başlamasından yedi gün sonra bir seçili temsili metastazik lezyonun seri hacimsel perfüzyon BT taramaları gerçekleştirildi.

Tanı

Sağ parakolik oluktaki değerlendirilen hedef lezyonun hacimsel perfüzyon BT analizi (Şekil 1), tümör kan akımının (BF), kan hacminin (BV) ve damar geçirgenliğinin (PMB) tümör anjiyogenezinin özellikleri olarak artan referans hattı seviyelerini gösterdi (Şekil 2A). TKI tedavisinin bir haftasının ardından gerçekleştirilen daha ileri bir perfüzyon BT taraması, ilgili referans hattı değerlerine kıyasla BF, BV ve PMB seviyelerinde %70-%80 oranında bir azalmayla tümör perfüzyon belirticilerinde önemli bir azalma ortaya koydu (Şekil 2B). Diğer yandan, tümör hacmi, kayda değer tümör nekrozu nedeniyle yaklaşık 53 mL'den (tedavi öncesi) 89 mL'ye arttı (tedavi sonrası) (Şekil 1). Perfüzyon BT taramasından elde edilen bilgilere dayalı olarak, tümör boyutundaki önemli artışa rağmen tedaviye devam edildi. Devam eden TKI tedavisi altında, hastanın hastalığı, daha fazla tümör büyümesi olmadan stabil durumda (tedavinin başlamasının ardından 18 ay sonra) görüldü.

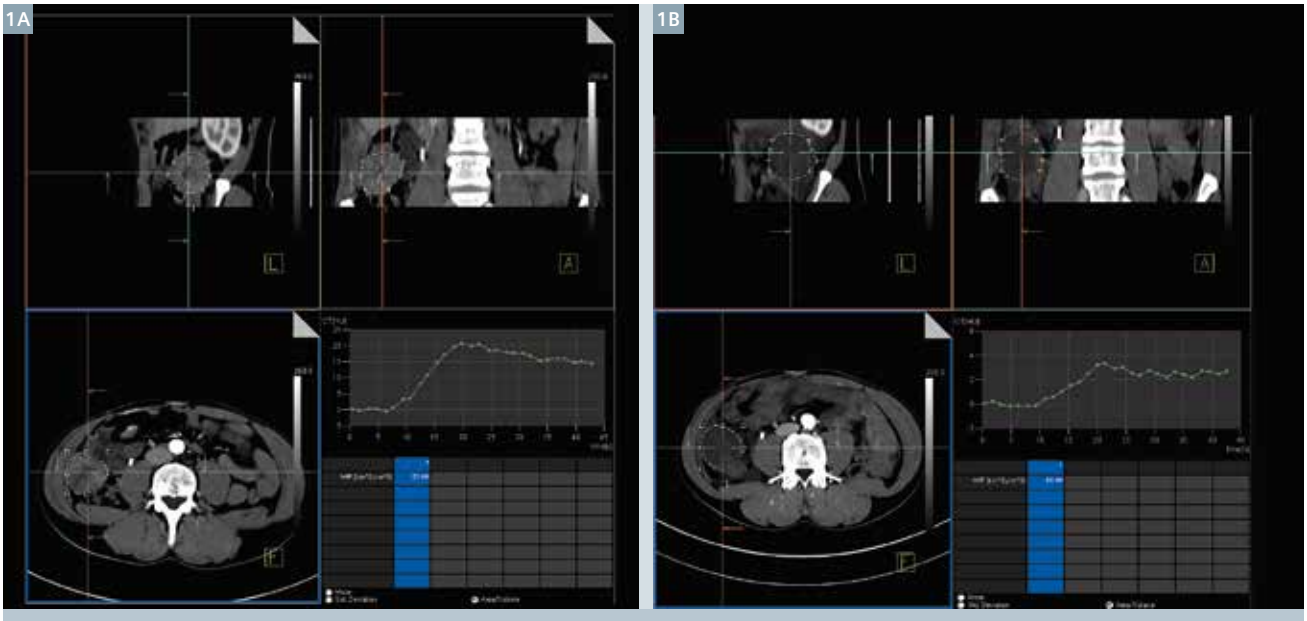

1 Tüm tümör hacmini kapsayan sağ parakolik oluktaki metastazik hedef lezyonun çevresinde odaklanan iki seri perfüzyon BT taramasının temporal MIP görüntüleri. Bir haftalık TKI tedavisinin ardından, tedavinin başlamasından önce yaklaşık 53 mL (Şekil 1A) olan tümör hacmi, tedavi sonrası 89 mL'ye (Şekil 1B) yükseldi. Ancak her bir şeklin alt sağ kuadrantındaki zamanla çözümlenmiş geliştirme eğrilerinin de ortaya koyduğu gibi, tümör dokusundaki kontrast alımı 7. günde dramatik bir şekilde düştü. Lütfen Şekil 1A ve 1B'deki y aksının farklı ölçeğine dikkat edin.

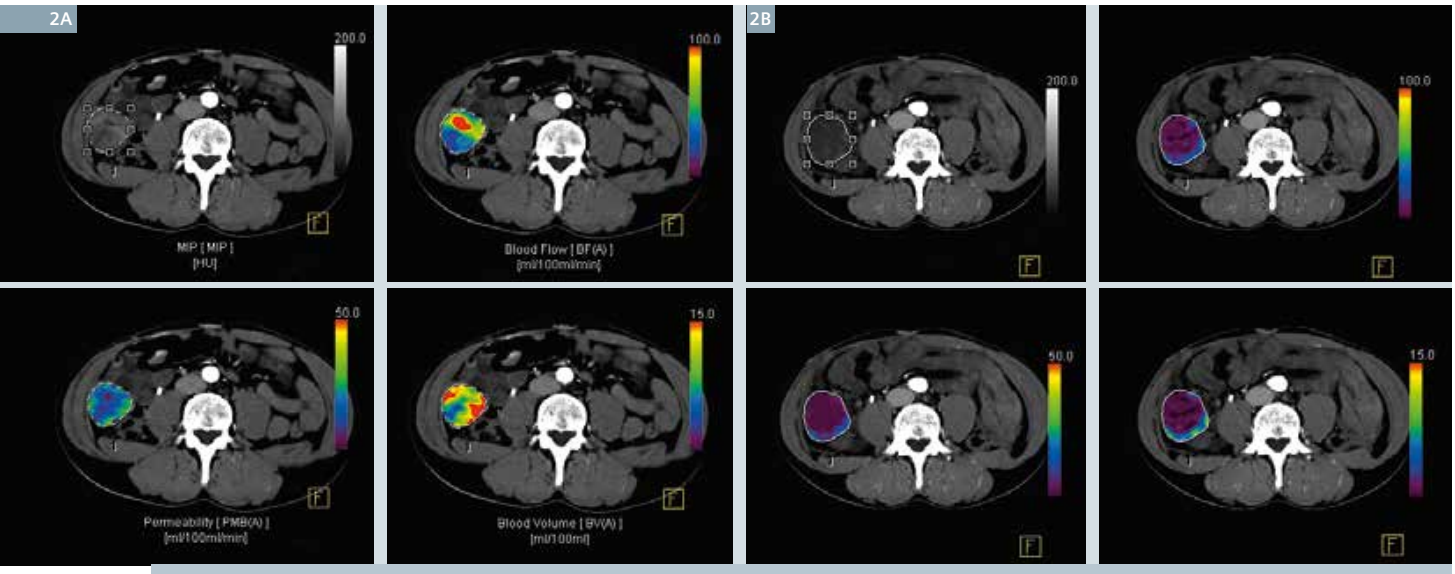

2 Tedavinin başlamasından önce edinilen tümör perfüzyon belirticilerinin aksiyal yarı-kantitatif renk kodlu VPCT parametre haritaları (tümör kan akımı, tümör kan hacmi ve damar geçirgenliği), hipervasküler (kırmızı renkli) ve hipovasküler (mavi renkli) karışımına sahip tümör vaskülaritesinin bölgesel heterojenliğini gösteriyor (Şekil 2A). 7 günlük TKI tedavisinin ardından, tümör sadece artıksal perfüzyonla küçük lekeler gösterecek şekilde neredeyse tamamen hipovasküler hale geldi (Şekil 2B).

Yorumlar

Metastaz yapmış renal hücreli karsinoma sahip hastalarda standart tedavi olarak anti-anjiyojenik tedavinin kullanılmaya başlamasıyla, tedavi etkililiğinin değerlendirilmesinde yeni tanısal zorluklar ortaya çıkıyor. Büyük klinik araştırmalar, sadece tümör boyutundaki değişiklikleri dikkate alan, RECIST gibi klasik tepki kriterlerinin, metastaz yapmış renal hücreli karsinomun (mRCC) uzun vadeli sonucunu tahmin etmekte sınırlı kullanıma sahip olduğunu gösterdi [1-3]. Anti-anjiyojenik maddelerin sitotoksikten çok sitostatik olan profili düşünüldüğünde, bu, beklenmedik değil. Perfüzyon BT'si gibi, tümör perfüzyonunu kantitatif olarak değerlendiren fonksiyonel görüntüleme teknikleri şu anda mRCC vakalarında anti-anjiyojenik tedavi için yeni biyo-işaretçiler olarak inceleniyor [4]. Tümör vaskülaritesindeki değişiklikler morfolojik değişikliklere göre ön plana alındıkça, perfüzyon BT'si, mRCC'ye sahip hastaların tedaviye verdikleri tepkiyi erken bir evrede değerlendirme konusunda doktorlara yardımcı olma potansiyeline sahip. Bu vaka, perfüzyon BT'sinin, tedavinin neden olduğu tümör vaskülaritesindeki değişiklikleri anti-anjiyojenik tedavinin başlamasının ardından 7 gün gibi kısa bir sürede resmedebildiğini güzel bir şekilde ortaya koyuyor. BT perfüzyon görüntülemesinin tedaviye verilen tepkiyi takip etmek için değerli bir araç olup doktorların anti-anjiyojenik tedavinin sonucunu tahmin etmelerine yardımcı olup olmayacağı ise daha ileri araştırmalarla değerlendirilmeli.

Tüm organlara olası tümör manifestasyonlarıyla mRCC'nin geniş yayılım profili dikkate alındığında ise bu tümör varlığındaki tümör perfüzyonunun değerlendirilmesi zorluk teşkil ediyor. Intra-tümöral damarları veya kemiksi yapıları otomatik olarak analizin dışında tutan yarı otomatik tümör segmentasyonu ve entegre hareket düzeltme özelliğiyle, VPCT yazılımı, mRCC gibi sistemik tümör manifestasyonlarına sahip hastaların hacimsel BT-perfüzyon verilerinin kantitatif analizi için çok yönlü bir araç.

Referanslar

1 Motzer, R.J., et al., Pazopanib versus sunitinib in metastatic renal-cell carcinoma. N Engl J Med. 369(8):p. 722-31.

2 Motzer, R.J., et al., Sunitinib versus interferon alfa in metastatic renal-cell carcinoma. N Engl J Med, 2007. 356(2):p. 115-24.

3 Sternberg, C.N., et al., Pazopanib in locally advanced or metastatic renal cell carcinoma: results of a randomized phase III trial. J Clin Oncol. 28(6): p. 1061-8.

4 Braunagel, M., et al., The role of functional imaging in the era of targeted therapy of renal cell carcinoma. World J Urol. 32(1): p. 47-58.

İnceleme protokolü

Tarayıcı	SOMATOM Definition Flash
Tarama alanı	*Orta abdomen*
Tarama uzunluğu	*100 mm*
Tarama yönü	*Adaptif 4D Spiral*
Tarama süresi	*44 s*
Tüp gerilimi	*100 kV*
Tüp akımı	*120 mAs*
Doz modülasyonu	*Yok*
CTDIvol	*125,83 mGy*
DLP	*1483,6 mGy cm*
Etkili doz	*22 mSv*
Rotasyon süresi	*0,28 s*
Kesit kolimasyonu	*32x1,2 mm*
Kesit genişliği	*3 mm*
Rekonstrüksiyon aralığı	*2 mm*
Rekonstrüksiyon çekirdeği	*B20F*
Kontrast	*300 mg /mL*
Hacim	*50 mL + 50 mL Salin*
Akış oranı	*6 mL /s*
Başlangıç gecikmesi	*8 s*

Supin hasta pozisyonunda prostatın MR-kılavuzlu biyopsileri

Dr. Florian Schneider[1]; Martin Requardt, Ph.D.[2]; Gregor Thörmer, Ph.D.[2]; Dr. Karl Engelhard[1]

[1] Tanısal Radyoloji, Martha-Maria Hospital, Nürnberg, Almanya
[2] Siemens Sağlık, Manyetik Rezonans, Erlangen, Almanya

Giriş

Yükselen PSA seviyelerinin harekete geçirdiği, sadece Amerika Birleşik Devletlerindeki bir milyondan fazla erkek, prostat kanseri şüphesini açıklığa kavuşturmak için transrektal ultrason (TRUS/transrectal ultrasound) kılavuzlu prostat biyopsisi geçirmek zorunda kalıyor [1]. Diğer malignitelere giden yolların aksine, prostat biyopsisi, standartlaştırılmış, sistematik ancak temelde rasgele örneklem kullanılarak gerçekleştiriliyor [2]. Bu yaklaşımın başlıca sınırlaması, klinik olarak önemsiz kanserler bile şans eseri tespit edilebilmekteyken klinik olarak önemli kanserlerin tespit edilememesi [3, 4]. Bu belirsizliğin bir sonucu olarak, ilk biyopsisi olumsuz olan erkeklerin üçte birinden fazlasına 5 yıl içerisinde yeniden biyopsi yapılıyor [1].

Geçtiğimiz yıllarda, T2-ağırlıklı (T2w / T2-weighted) görüntülemenin morfolojik değerlendirmesini difüzyon ağırlıklı görüntüleme (DWI / diffusion weighted imaging) ve dinamik kontrast geliştirilmiş görüntüleme (DCE / dynamic contrast enhanced) gibi farklı fonksiyonel görüntüleme teknikleriyle birleştiren çoklu parametreli manyetik rezonans görüntüleme (mpMRI / multiparametric magnetic resonance imaging) prostattaki şüpheli odaklanılan yerleri lokalize etmek ve görselleştirmek için olgun bir araç haline geldi. Bunun sonucunda, ilave bilgileri biyopsi iş akışına entegre etme amacıyla biyopsilerin gerçekleştirilme şeklinde ilerlemeler kaydediliyor: Kognitif kayıt, sondaj içi MR kılavuzlu biyopsi ve MR/US biyopsileri, hedeflenmiş biyopsiyle prostat kanserinin tespitini iyileştirmek için en yaygın olarak kullanılan teknikler.

Kognitif entegrasyon ve MR/US füzyon biyopsilerinin kanser tespit oranını iyileştirdiklerinin ortaya konmasına [5] rağmen, doğrudan MR kılavuzluğunda gerçekleştirilen prostat biyopsileri, MR görüntülemesinin çok küçük olan veya standart TRUS-kılavuzlu biyopsi ile erişilmesi zor olan alanlarda yer alan lezyonları tespit ettiği hastalarda endike oluyor. Diğer bir endikasyon da TRUS biyopsisinin histopatolojik bulguları ve

Vaka 1

Rektal stenoz nedeniyle dijital rektal muayene ve transrektal ultrason için bir kontraendikasyon nedeniyle, sürekli artan PSA seviyelerine (en son: 12 ng/ml) sahip 72 yaşındaki biyopsi-naif bir hasta tanısal prostat MRG'si için kurumumuza sevk edildi. Taramalar, sadece bir MAGNETOM Skyra 3T sistemi kullanılarak yüksek kanallı yüzey coil'leriyle gerçekleştirildi.

Protokol, aksiyal, koronal ve sagittal T2-ağırlıklı TSE taramalarından (TR 8300 ms, TE 107 ms, kesit kalınlığı 3,0 mm, FOV 160 mm, matris 320, TA 3:11 dk); RESOLVE ile aksiyal difüzyon ağırlıklı görüntülemeden (TR 4190 ms, TE 69 ms, kesit kalınlığı 3,0 mm, FOV 160 mm, matris 114, TA 4:42 dk) ve aksiyal DCE taramalarından (TR 5,08 ms, TE 1,77 ms, kesit kalınlığı 3,5 mm, FOV 260 mm, matris 192, TA 8:1 s, 35 yineleme) oluşuyordu.

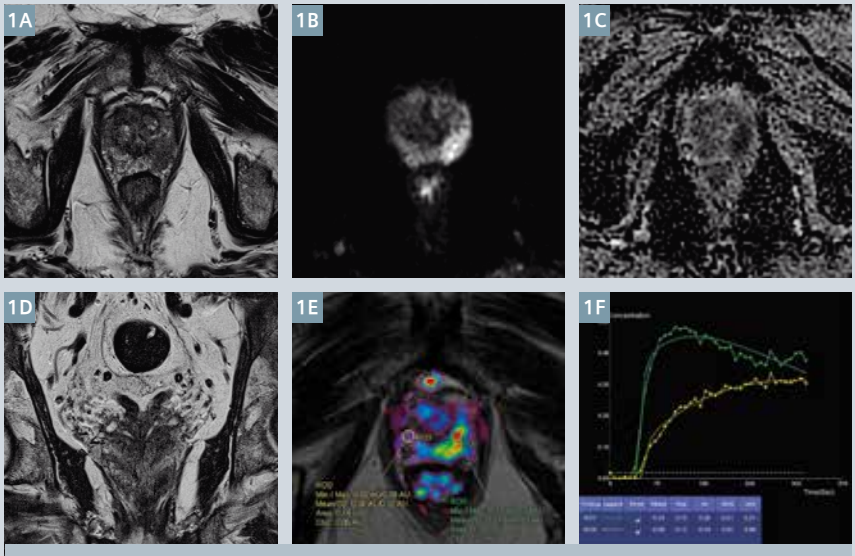

1 Çapraz T2w TSE görüntülemeleri (1A) b = 800 s/mm2 görüntüsünde orantısal olarak artan sinyale sahip sol perifer bölge (1B) ADC haritasında difüzyon kısıtlaması (1C) Lezyon, koronal T2w görüntülerinde doğrulanabilir (1D) Parametrik harita (1E, Ktrans) son derece şüpheli bir eğriye sahip açık bir fokal lezyon gösteriyor (1F).

görüntüleme sonuçları arasında açık bir tutarsızlık gösteren hastalarda olabiliyor.

Aşağıda, özelleştirilmiş yaklaşımla ve basitleştirilmiş biyopsi iş akışıyla, hastanın supin pozisyonunda yattığı MR-kılavuzlu prostat biyopsileriyle ilgili klinik deneyimimizi raporluyoruz.

Dinamik kontrastı geliştirilmiş görüntüler *syngo*.via Tissue 4D kullanılarak sonradan işlendi.

Şekil 1'de gösterildiği üzere, prostatın apikal üçte birinde bir lezyon, ilgili difüzyon kısıtlaması ve şüpheli fokal kontrast alımı ile birlikte DCE serisinde temizleme ile 1,5 cm'den geniş bir şekilde T2-ağırlıklı görüntülerde bir hipointens, mercek şekilli yapı olarak görünürdü. Bu nedenle, hasta, bezedeki son derece şüpheli bölgenin MRG kılavuzlu prostat biyopsisine gönderildi.

Biyopsi, hasta özel bir pozisyon alma cihazı (Şekil 2, Invivo Almanya, Schwerin, Almanya) yardımıyla supin litotomi pozisyonuna getirilerek, geniş sondajlı bir MAGNETOM Aera 1.5T sisteminde gerçekleştirildi. Hastanın sırtının altına esnek bir 4 kanallı coil yerleştirmesi ve hastanın pelvisinin üzerine de 18 kanallı standart bir vücut coil'i yerleştirmesinin birleşimi kullanılarak prosedürler arası görüntüleme gerçekleştirildi. Önce, kontrast dolu küçük bir tüp hastanın rektumuna yerleştirildi ve son derece esnek bir MR uyumlu kol ile sabitlendi. Biyopsi hedefini tanımlamak için, hızlı T2-ağırlıklı taramaları (TR 5000 ms, TE 100 ms, kesit kalınlığı 3,5 mm, FOV 200 mm, matris 256, TA 1:45 dk) gerçekleştirildi ve kontrast dolu iğne kılavuzun konumu ve oryantasyonu, bir 3D yağ baskılanmış TrueFISP sekansı kullanılarak görüntülendi ve 3D maksimum intensite projeksiyonu (MIP / maximum intensity projection) tekniğiyle görselleştirildi. Sadece bir kesit blokunun merkez işaretini (Şekil 3, sarı daire), lezyonun ortasına konumlandırarak, iğne kılavuzun hedefe göre oryantasyonu kontrol edildi ve iğne kılavuzunun yörüngesi sürekli olarak hedefi gösterecek şekilde düzeltildi. Söz konusu örnekte, sadece bir yineleme (iğne kılavuzunun yeniden konumlandırılması, kontrol taraması) gerekli oldu. İğne

2 Özelleştirilmiş biyopsi cihazıyla hazırlık. Hasta, supin pozisyona yerleştirilecek. Bir esnek kol (ok) hedef yörüngesini tanımlamak ve asıl biyopsi iğnesini sokmak için kullanılan kontrast dolu iğne kılavuzunu tutuyor.

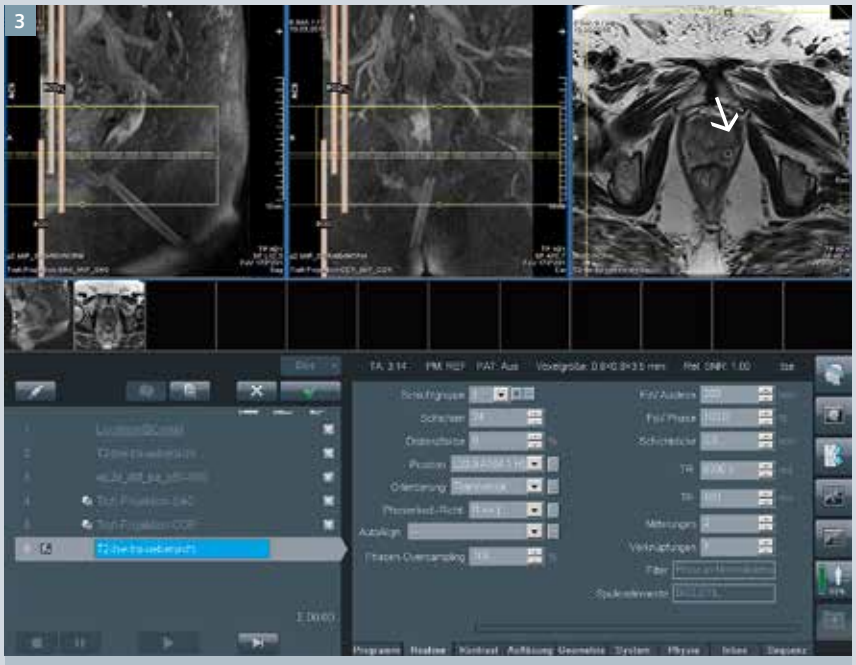

3 Kontrol görüntüleri, iğne kılavuzun doğru konumlandırılmasını doğruluyor. Merkezdeki işaret (sarı daire, sağ görüntü), biyopsi yapılacak lezyonun üzerine konumlandırıldı. Sol ve orta görüntüler, kontrast dolu iğne kılavuzun (iki parlak çizgi olarak görülüyor), doğrudan hedefe işaret ettiğini (sarı daire, ok) doğruluyor.

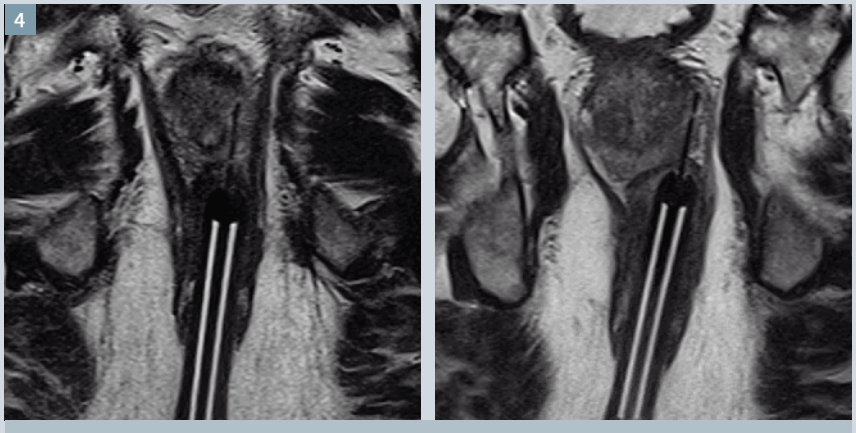

4 Doku örneği alınmadan önce lezyondaki iğnenin doğru konumunu doğrulayan hızlı çift eğimli T2w TSE kontrol görüntüler.

Vaka 2

Prostat MRG'si için sevk olarak sürekli yüksek PSA değerleriyle bölümümüze gelen hasta (03/2015: 10,8 ng/ml; 04/2015: 13,0 ng/ml). 1.5T MAGNETOM Aera'mızda tanısal çoklu parametreli prostat MRG'si gerçekleştirildi ve sağ ve sol periferik bölgede nispeten küçük iki lezyon ortaya koydu (Şekil 5). Sağ periferik bölgedeki lezyon, daha iyi erişilebilirlik nedeniyle MR hedef biyopsisi için seçildi. MR kılavuzlu biyopsi oturumu sırasında farklı konumlardan örnekler alındı (Şekil 6). Periferden alınan örnek, 6 (3 + 3) değerinde Gleason Skoruna sahip bir asiner adenokarsinom ortaya koydu, diğer örnek ise daha da agresif bir patern sergiledi (Gleason Skoru 3 + 4 = 7).

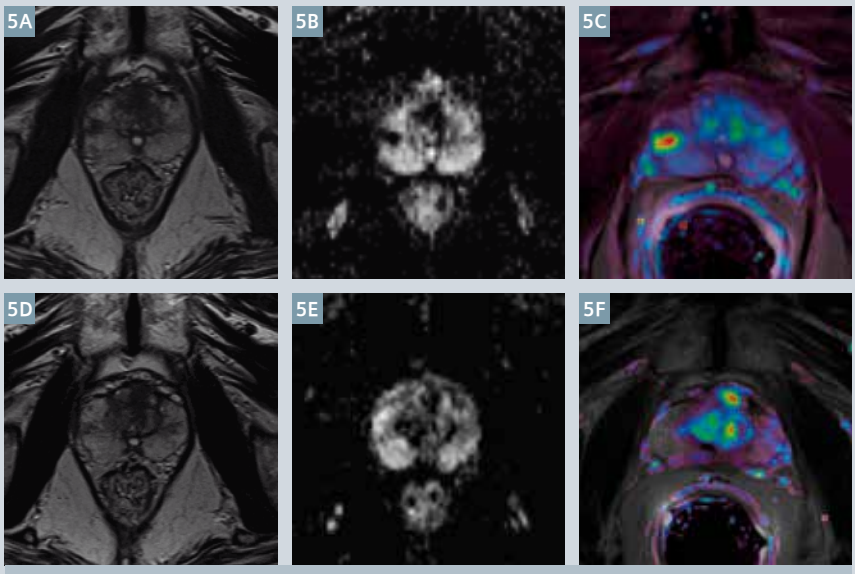

5 Axial T2w TSE **(5A, D)**, ADC map **(5B, E)**, and K^{trans} maps **(5C, F)**.

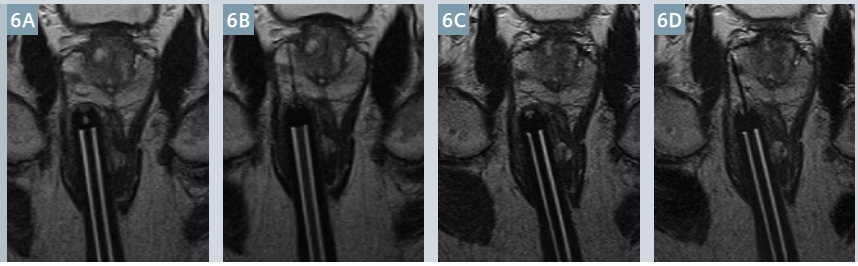

6 Kontrol görüntüleri, iğne kılavuzun doğru konumlandırılmasını doğruluyor. Merkezdeki işaret (sarı daire, sağ görüntü), biyopsi yapılacak lezyonun üzerine konumlandırıldı. Sol ve orta görüntüler, kontrast dolu iğne kılavuzun (iki parlak çizgi olarak görülüyor), doğrudan hedefe işaret ettiğini (sarı daire, ok) doğruluyor.

kılavuzunu tatmin edici bir şekilde konumlandırmanın ardından, asıl tam otomatik biyopsi cihazı takıldı ve biraz farklı iki konumdan iki örnek alındı (Şekil 4). Histopatoloji, bir 3 + 3 = 6 asiner adenokarsinom ortaya koydu.

Özet

Doğrudan MRG kılavuzluğu altındaki prostatın hedeflenmiş biyopsileri, ultrason biyopsi teknikleri için makul bir tamamlayıcı niteliğinde. Burada sunulan ikinci vakada gösterildiği gibi, doğru sınıflandırma ve bunun sonucunda en iyi tedavi kararları için bir tümörün en şüpheli kısmının kesin olarak hedeflenmesi büyük önem taşıyor. Özellikle de nispeten küçük lezyonlar söz konusu olduğunda, doğrudan MR kılavuzluğu, her zaman kayıt hatası kaynaklarına açık olan füzyon tekniklerine kıyasla belirgin avantajlara sahip.

Burada sunulan hedefleme prosedürü sadece standart sekanslara ve tarayıcı ile sağlanan planlama araçlarına dayalı olduğu için herhangi bir ilave yazılım ekipmanı veya ilave planlama PC'leri gerektirmiyor. Nüremberg'de gerçekleştirildiği gibi supin pozisyondaki biyopsiler, özellikle obez, dispnetik veya yaşlı bireylerde MR kılavuzlu prostat biyopsilerinin kabulünü ve uygulanabilirliğini daha da iyileştirebilir.

Referanslar

1 Welch HG, Fisher ES, Gottlieb DJ, Barry MJ. Detection of prostate cancer via biopsy in the Medicare-SEER population during the PSA era. J Natl Cancer Inst 2007;99:1395–1400.

2 Churukanti G1, Siddiqui MM1. Prostate cancer: MRI-TRUS fusion biopsy versus 12-core systematic biopsy. Nat Rev Urol. 2015;12:369-71.

3 Sinnott M, Falzarano SM, Hernandez AV et al. Discrepancy in prostate cancer localization between biopsy and prostatectomy specimens in patients with unilateral positive biopsy: implications for focal therapy.Prostate 2012; 72: 1179–86.

4 Epstein JI, Feng Z, Trock BJ, Pierorazio PM. Upgrading and downgrading of prostate cancer from biopsy to radical prostatectomy: incidence and predictive factors using the modified Gleason grading system and factoring in tertiary grades. Eur Urol 2012; 61: 1019–24.

5 Sonn GA, et al. Targeted biopsy in the detection of prostate cancer using an office based magnetic resonance ultrasound fusion device. J Urol. 2013;189: 86-91.

İletişim

Dr. Florian Schneider
Martha-Maria Hospital
Radyoloji Bölümü
Stadenstr. 58
90491 Nürnberg
Almanya
Telefon: +49 (0) 911 959-1151
Florian.M.Schneider@web.de

Internal karotid arter anevrizmasının tedavisi *syngo* DynaCT destekli

Demetrius Lopes, MD

Department of Neuroendovascular Surgery, Rush University Medical Center, Chicago, ABD

Yüksek tansiyona ve miyokard enfarktüsü ve sol internal karotid arter anevrizması ile koroner stentleme geçmişine sahip 65 yaşında erkek hasta. Hasta, cerrahide riski artıran antiplatelet medikasyonuna devam etmekteydi. Anevrizma geniş bir boyuna sahipti ve bu da basit coil'lemeyi kötü bir seçenek yapıyordu ve anevrizma boyunca bir stent yerleştirilmesine ve daha sonra coil'lemeye devam edilmesine karar verildi.

Anevrizma boyunca stentin doğru uygulanmasını kontrol etmek ve coil'lemeden önce anevrizma yapısını daha ileri seviyede analiz etmek için *syngo* DynaCT kullanıldı.

1 Geniş boyunlu sol internal karotid arteri anevrizmasının AP dijital eksiltim anjiyografisi.

2 Yanal DSA veya sol ICA anevrizması

3 İkinci stentin uygulanması için ilk stent içerisinden mikro-kateterin ilerletilmesi. Radyo-opak çizgiler, ilk stentin sınırlarını gösteriyor.

4 *syngo* DynaCT kullanarak stent yerleştirmenin ardından anevrizma boyunca kesitler.

5 Anevrizmanın yapısını ve coil'leme öncesinde stentlerin tam yerleştirmesini gösteren, *syngo* DynaCT kullanarak Neuroform EZ stentlerin aksı çevresinde rotasyon.

6 Anevrizmanın oklüzyonunu gösteren son AP anjiyografisi.

Temporal bilgileri 3D görüntülemenin bir parçası haline getirmek – 3D akış paternlerini görselleştirmek *syngo* Dyna4D destekli

Demetrius Lopes, MD

Rush University Medical Center, Chicago, ABD

Hasta hikayesi

13 yaşında bir kız çocuğuna on ay önce sol frontal intraparenkimal hemoraji tanısı kondu. Hastaneye yeniden yatırıldığında bozuk bir postür ve irileşmiş sol gözbebeğine sahipti. Acil bir dekompresif hemikraniektomi ve hematom boşaltımının ardından bir sağ yarım felç ile bazı kelimeleri seslendirebilecek ve komutları izleyebilecek seviyede iyileşti. Bir serebral arteriovenöz malformasyona sahip olduğu bulgulandı.

Tanı

Hasta, derin arteriyal besleme ile bir Spetzler-Martin evre IV sol frontal AVM'ye sahipti. Rüptürün ardından 10 ay sonra sol anterior serebral arter nedeniyle kısmen embolize olmuştu ancak yine de önemli bir dolguya sahipti. AVM ile bağlantılı damarları incelemek için bir *syngo* Dyna4D edinimi gerçekleştirildi. Bu görüntülemeye dayalı olarak, bir transarteriyal embolizasyona göre venöz bir yolun tercih edilebilir olduğuna karar verildi.

Tedavi

Hasta anjiyografi süitine götürüldü ve genel anestezi uygulandı. Femoral artere erişim 5, femoral damara erişim de 6 Fransız şeti ile sağlandı. Bir 5F tanısal kateteri sol internal karotid artere yerleştirildi. Bir Navien™ 0.72" 95 cm kılavuz kateteri (eV3) venöz sisteme yerleştirildi. Bir Marathon™ mikrokateter ve Mirage™ mikrotel de (her ikisi de eV3) büyük bir boşaltma damarı aracılığıyla AVM'ye yönlendirildi. Daha sonra Oniks-18 damar aracılığıyla AVM'ye enjekte edildi.

Yorumlar

syngo Dyna4D, karmaşık AVM paternlerinin değerlendirilmesini ve herhangi bir dolgu aşamasında ve tüm görüntüleme açılarından AVM içerisindeki vasküler etkileşimin tarifinin yanı sıra yüksek akış arteriyal AVM besleyicilerin tespitini mümkün kılıyor. Embolizasyonun ardından, tedavi sonucu *syngo* Dyna4D aracılığıyla kolayca değerlendirilebiliyor ve daha ileri hasta tedavisi kararlarına yardımcı oluyor. Genel olarak, *syngo* Dyna4D'de görselleştirilen akış, 2D DSA'daki akışa denk geliyor ancak buna, oniks kalıplar, stentler ve klipsler gibi implante edilmiş yapıları görselleştirme özelliğinin yanı sıra hacimsel bilgiler de ekliyor.

Protokol

12s Dyna4D, 3 ml/s, 21 ml,
7s enjeksiyon süresi, %100 kontrast,
0.5s X-ray gecikmesi

İletişim

sebastian.schafer@siemens.com

"syngo Dyna4D, karmaşık AVM paternlerinin değerlendirilmesini ve herhangi bir dolgu aşamasında ve tüm görüntüleme açılarından AVM içerisindeki vasküler etkileşimin tarifinin yanı sıra yüksek akış arteriyal AVM besleyicilerin tespitini mümkün kılıyor."

Demetrius Lopes, MD

1 Oniks embolizasyonuyla ilk tedavi öncesinde AVM'nin tanısal değerlendirmesi. (1A) 2D DSA, AVM'nin karmaşıklığını gösteriyor ancak AVM içerisindeki karmaşık içe akışı ve etkileşimi değerlendirmek zor. (1B-1D) Çoklu *syngo* Dyna4D zaman noktaları yüksek akış AVM besleme arterlerinin değerlendirmesinin yanı sıra damar bağlantısının daha iyi anlaşılmasını da mümkün kılıyor. Gösterilen süre, edinim başlangıcından itibaren geçen saniyeleri belirtiyor.

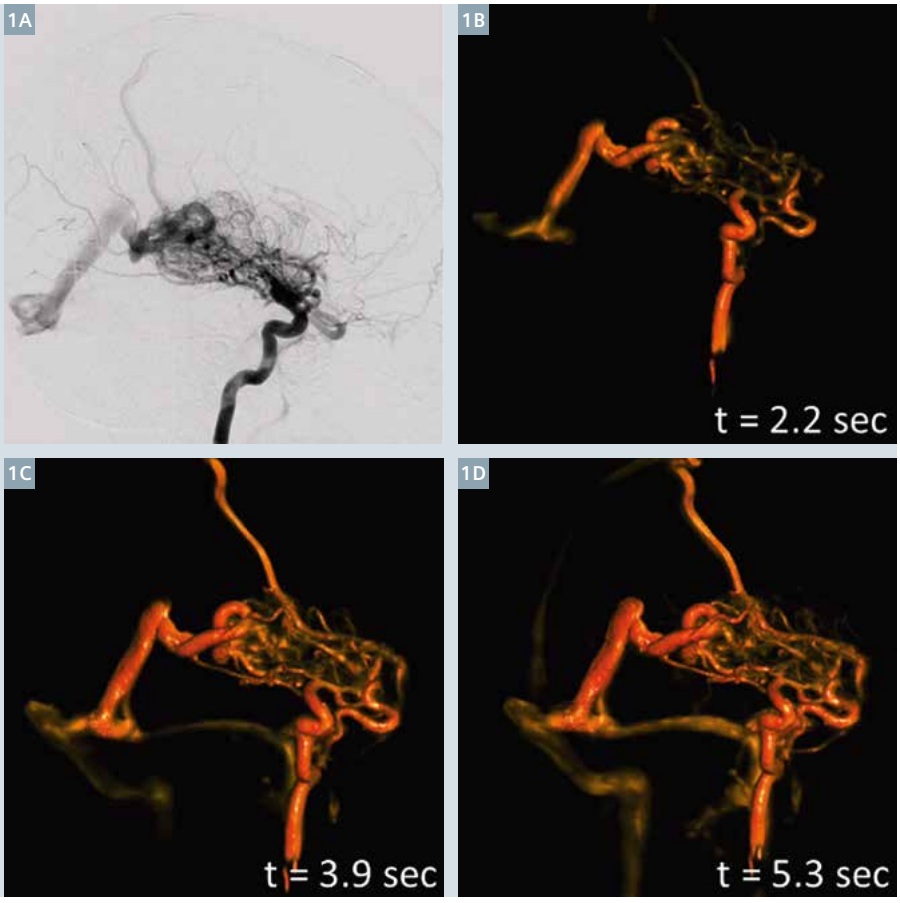

2 AVM embolizasyonu sonrasında tedavinin değerlendirilmesi (2A). 2D DSA ilgililiği AVM ilgi yapılarının örtüşmesiyle azaltılıyor (2B-2D). *syngo* Dyna4D, kalan vaskülatüre ilişkin olarak ve değişken yakınlaştırmanın yanı sıra herhangi bir görünümden herhangi bir zaman noktasında oluşturulan oniks kalıbın görselleştirmesine izin veriyor. Gösterilen süre, edinim başlangıcından itibaren geçen saniyeleri belirtiyor.

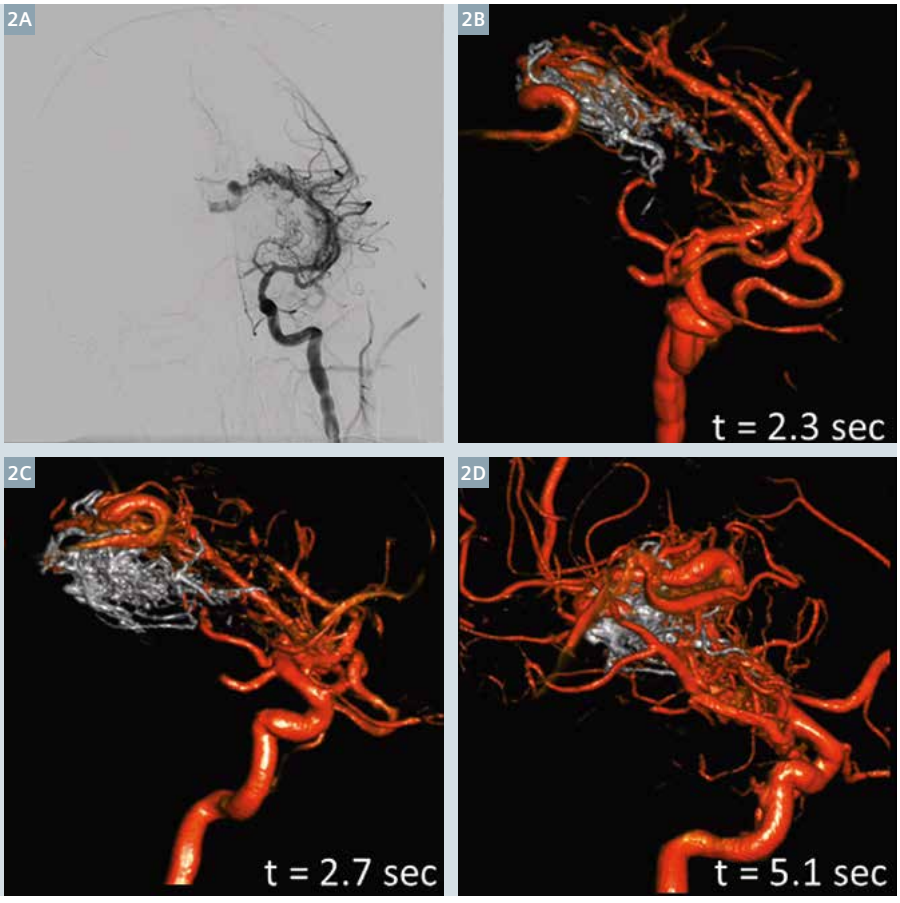

Bilgisayarlı tomografide kırk yıllık deneyim

Bianca Braun
Siemens Sağlık, Almanya

Kırk yıl önce, Siemens ilk bilgisayarlı tomografı olan SIRETOM baş tarayıcısını piyasaya sürdü. İnovasyonlar birbirini takip etti. Modern bilgisayarlı tomografi günümüzde görüntü tabanlı tanılarda vazgeçilmez hale geldi.

Yeni görüntüleme prosedürü bilgisayarlı tomografi (BT) tıp dünyasında devrim yaratırken heyecan doruktaydı. Siemens, bu teknolojiyi kullanan ilk şirketlerden biri oldu. 1 Aralık 1975'te, Siemens SIRETOM baş tarayıcısının ilk üretim modeli Almanya'nın Frankfurt şehrindeki Goethe University Hospital'da Profesör Hans Hacker'e sunuldu. Üç yıllık geliştirmenin ardından, cihaz klinik kullanım için hazırdı. BT hızlı bir şekilde beyin dokusunu incelemek için tercih edilen yöntem haline geldi ve kısa bir süre sonra bunu tüm vücut BT tarayıcıları takip etti. Siemens, teknolojiyi ileri taşıyordu: İlk kalp taramaları 1970'lerin sonunda başarıyla gerçekleştirilmişti. Bilgisayarlı tomografi cihazları daha hızlı hale geliyordu ve görüntü kalitesi de büyük oranda artıyordu.

1977'yi takip eden on yılda, Siemens ilk tüm vücut tarayıcısı SOMATOM'u piyasaya sürdüğünde, temel teknoloji çok değişmemişti, sadece ek uygulama alanları tespit edilmiş ve farklı bileşenler optimize edilmiş ancak mevcut teknoloji sınırlarının sonuna gelmişti. 1980'lerin ortalarına gelindiğinde, mühendisler ve doktorlar geleceğin BT için neler getireceğini sorgulamaya başladılar.

Spiral BT

Bunun cevabı spiral BT idi: Özel kayma halkası teknolojisi, gantrinin sürekli olarak döndürülmesini mümkün kılıyordu. Hasta kademeli olarak tarama alanı boyunca hareket ettiriliyor ve bu da spiral bir X-ray taramasıyla sonuçlanıyordu. Mühendisler, dünyanın ticari kullanıma hazır ilk spiral BT'sini 1990'da tanıttılar. Bunu takip eden yıllarda, geliştiriciler, hâlâ çok genç olan bu teknolojinin getirdiği zorlukları aşmaya odaklandılar – operasyonu çok karmaşıktı, BT sistemlerini kurmak hâlâ uzun süren ve emek-yoğun bir süreçti ve teknisyenlerin gantriyi ayarlamaları birkaç gün alıyordu. Bunlar, BT'nin sonraki yıllarda iyileştirilen özellikleri oldu. Siemens ayrıca daha küçük bütçeye sahip hastaneler ve radyoloji muayenehaneleri için daha ekonomik modeller de piyasaya sürdü.

1975
Beyinle ilgili yeni keşifler

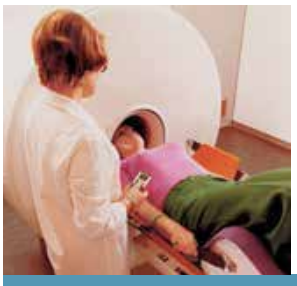

SIRETOM: Siemens'in ilk BT baş tarayıcısı

1977
Tepeden tırnağa

SOMATOM: Siemens' in ilk tüm vücut BT tarayıcısı

1990
İvme kazandıran bir fikir

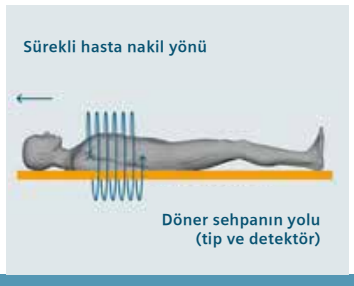

Spiral CT

1997
Az ama öz

Vasküler görüntüleme rutin haline geliyor

Hızlı ve güvenli

1995'te Siemens, o tarihe kadarki en hızlı tarayıcısını sundu – SOMATOM Plus 4. Bu, kompakt bir formdaydı ve çok çeşitli uygulamalarda kullanılabiliyordu. Bir diğer inovasyon da 1997'de gerçekleştirildi: BT taraması sırasında radyasyon dozunu azaltan, UFC (Ultra Hızlı Seramik) adı verilen yeni bir bileşik materyal olan özel bir katı-vücut dedektörü. 1990'ların ortalarına gelindiğinde, tanı kalitesi, kullanıcı kolaylığı ve hasta konforu, BT'nin başlangıcıyla karşılaştırılamayacak bir seviyeye ulaşmıştı.

Kardiyak taraması için çoklu kesitler

Ayrı ayrı organların görüntüleme kalitesi ve hacim edinimi bakımından BT performansı zirveye ulaşmıştı. Her gantri rotasyonunda çoklu görüntüleme katmanlarının edinimini mümkün kılan çoklu kesit teknolojisi gelene kadar da zirvedeydi. Bu yeni gelişme kardiyak BT'sinde bir devrime doğru önemli bir adımdı. Siemens'in ilk çoklu kesitli tarayıcısı SOMATOM Volume Zoom'du. 1999'da koroner damarların ilk BT taraması, Almanya'nın Münih şehrindeki Campus Grosshadern, University Hospital'da bir SOMATOM Volume Zoom kullanılarak gerçekleştirildi ve tarama yaklaşık 40 saniye sürdü.

Siemens bu teknolojinin potansiyelinin hızla farkına vardı ve klinik ortaklarla işbirliği içerisinde ileriki yıllarda bu teknolojiyi daha da geliştirdi. Örneğin, SOMATOM Sensation 2001 yılında piyasaya sürüldü ve doktorlara, daha önce görülmemiş bir netlikle en ince koroner yan dallarıyla bile ilgili bilgiler sundu.

Çok yönlü bir çözüm

2000'lerin başından itibaren, BT sistemleri ayrıca nükleer tıp alanında da önemli bir rol oynadı. Hibrit CT/PET veya CT/SPECT sistemleri metabolik süreçleri, BT'nin sağladığı hassas anatomik görüntüleme ile görüntüleyebiliyordu. BT, tedavi için de radyoterapi cihazlarıyla birlikte bir görüntüleme prosedürü olarak vazgeçilmez olduğunu kanıtladı.

Kullanıcı arayüzünün hem tutarlı hem de kolay öğrenilip kullanılan bir hale getirmek de diğer önemli bir hedefti. Siemens'in tamamlayıcı arayüzü *syngo*, şirketin tüm görüntüleme sistemlerinde 1999'da kullanılmaya başladı. Bunu takip eden yıllarda, *syngo* ve *syngo*'ya dayalı yazılım geliştirmeleri, birçok BT yazılım paketiyle birlikte yeni klinik uygulamalar, hizmet yükseltmeleri ve doz azaltımı konusunda önemli bir rol oynadı.

Dual Source BT

2000 yılından itibaren yeni ve güçlü döner kılıflı Straton X-ray tüpü, BT'nin ilerlemesinde son derece etkili hale geldi. Siemens, dünyanın, bir yerine iki X-ray tüpüne ve dedektörüne sahip ilk bilgisayarlı tomografını geliştirdi. Bu konsept, yüksek miktarda bir araştırma ve geliştirme gerektiriyor, ancak BT için yepyeni olasılıkların yolunu açıyordu. Bütün dünyada çok özgün olan Dual Source teknolojisine sahip ilk Siemens BT tarayıcısı 2005'te piyasaya sürüldü. Siemens, bu teknolojiyi üreten ve sürekli ilerleten tek şirket olmaya devam ediyor.

İnsanları merkeze almak

Hastalar ana odak noktası olmaya devam ediyor: Gantriler genişliyor, muayeneler daha hızlı ve kolay hale geliyor ve BT taramaları için gerekli olan doz sürekli azalıyor. Siemens'in en gelişmiş üst uç sistemi olan SOMATOM Force, bir akciğeri, sadece 0,1 milisievertlik bir dozla sıra dışı bir görüntüleme kalitesiyle tarayabiliyor.

Günümüzde mevcut olan tarayıcı ailesi, dünyanın her yerindeki bilim insanlarının ve doktorların, daha çok insana en yeni BT teknolojisini ulaştırmak amacıyla gerçekleştirdikleri ve onlarca yıl geriye uzanan işbirliğinin bir sonucu olarak ortaya çıkıyor.

1998

Vasküler görüntüleme rutin haline geliyor

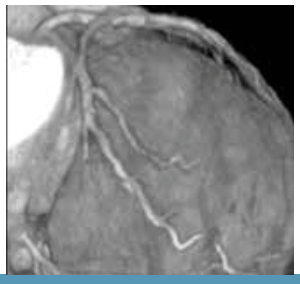

Çoklu kesit teknolojisi sayesinde kalp BT'sine giden yol

2005

İki kat yüksek tarama gücü

DSCT, görüntü kalitesinde ve tarama hızında yeni standartlar ortaya koyuyor

Bugün

Bir saniyede üst vücut taraması

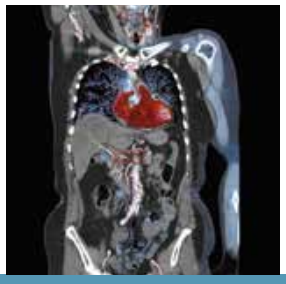

737 mm/s'ye varan bir hacim kapsam hızıyla SOMATOM Force

Gelecek

Değerlendirilecek yeni teknikler

Cinematic Rendering*: BT veri setlerinin gerçekçi tasviri

* Sadece araştırma amaçlıdır, klinik kullanım için değildir.

Metal artefaktı sorunuyla başa çıkmak

Wiebke Kathmann, PhD, Fotoğraflar: Morten Koldby

Günümüzde görüntü eşliğinde radyasyon tedavisi büyük bir kesinlikle uygulanabiliyor. Zorluklardan biri ise BT görüntülerinde artefaktlara neden olan ve önemli bilgileri belirsiz hale getiren metalik implantlar. Kopenhag'daki Rigshospitalet Onkoloji Departmanı, Radyoterapi Bölümünde Medikal Fizikçi olan Laura Ann Rechner, iMAR algoritmasını kullanarak bu sorunu nasıl çözümleyebileceğini araştırıyor.

Şu ana kadar metal implantlara sahip kanser hastalarında bir tedavi planı oluşturulması için doktorların ilgili alandaki metal artefaktlarını manuel olarak düzeltmeleri gerektiriyordu. Bu durumda tümör genişlemesi hakkında bilgiler kaybedilebiliyor ve bunların çevresindeki radyasyondan korunması gereken yumuşak dokular tespit edilemeyebiliyor. Bozulmuş görüntülerin sonuçlarından kaçınmak için görüntülerin manuel olarak düzeltilmesi ve kontür yapılarının tahmin yoluyla kısmen oluşturulması gerekiyor. Bu zaman alan ve emek gerektiren bir iş ve gözlemciye göre değişkenlik gösterebiliyor. Sonuçta bu da günümüzün radyasyon tedavisinin elde edebileceği kesinlik seviyelerini tehlikeye atabiliyor.

Rigshospitalet Onkoloji Departmanı, Radyoterapi Bölümünde Medikal Fizikçi olan Laura Ann Rechner, hasta vakaları ve fantomlarıyla gerçekleştirilen karşılaştırmalı araştırmalarda yinelemeli metal artefaktı azaltımı (iMAR) algoritmasının potansiyelini araştırdı.

Bu zorluk, birçok ülkede metal implantlar daha çok kullanıldıkça daha büyük bir sorun haline geliyor. Neredeyse tüm baş ve boyun hastaları, BT görüntülerinin bazı parçalarını belirsiz hale getiren dental dolgular şeklinde metallere sahip. Pelvis ve omurga tümörü vakalarında da omurga ve kalça implantları gittikçe daha yaygın hale geldiği için benzer bir durum söz konusu.

Rechner şunları ifade ediyor: "Şu ana kadar, bunun doğru olmadığını bilsek de söz konusu bölgeyi en iyi tahminle su veya hava olarak hesaplayarak bu bölgeleri geçersiz kılabiliyorduk. Kesin kontürleme çok zaman alabiliyor ve bu vakalarda son derece zor." Şu ana kadar, metal implantların etkileriyle başa çıkmanın daha iyi bir yolu yoktu.

Metal artefaktı azaltımı için şu ana kadar önerilen tekniklerin hiçbiri, bazıları artefakt eklediği, bazıları ise değerli bilgileri ortadan kaldırdığı için geniş çaplı klinik kullanımda değil. Bu nedenle, Laura Ann Rechner, geçen sonbaharda iMAR (yinelemeli metal artefaktı azaltımı) algoritmasının potansiyelini araştırmaya başladı. Hasta vakaları ve fantomlarıyla gerçekleştirilen karşılaştırmalı araştırmalarda bu kritik sorulara cevaplar bulabildi.

Rechner, hasta ve fantom araştırmalarında iMAR'ın doğruluğunu test etti. Son derece ikna edici bulduğu bir vaka, interstisyel (MUPIT-tipi) pulse'lı doz oranı (PDR) brakiterapi ile tedavi edilen serviks kanserine sahip bir hastaydı. Rechner bu vakayı şöyle açıklıyor: "Bu vakada, ortada bir parça bulanık BT HU'ları (Hounsfield birimleri) ile sonuçlanan birçok metal implant nedeniyle merkezde bir miktar bilgi kaybettik. Ancak, iğneleri açık bir şekilde görmenin daha faydalı olduğuna karar verdik. Vaka, metal artefaktlarına sahip hastalarımıza daha iyi hizmet vermek

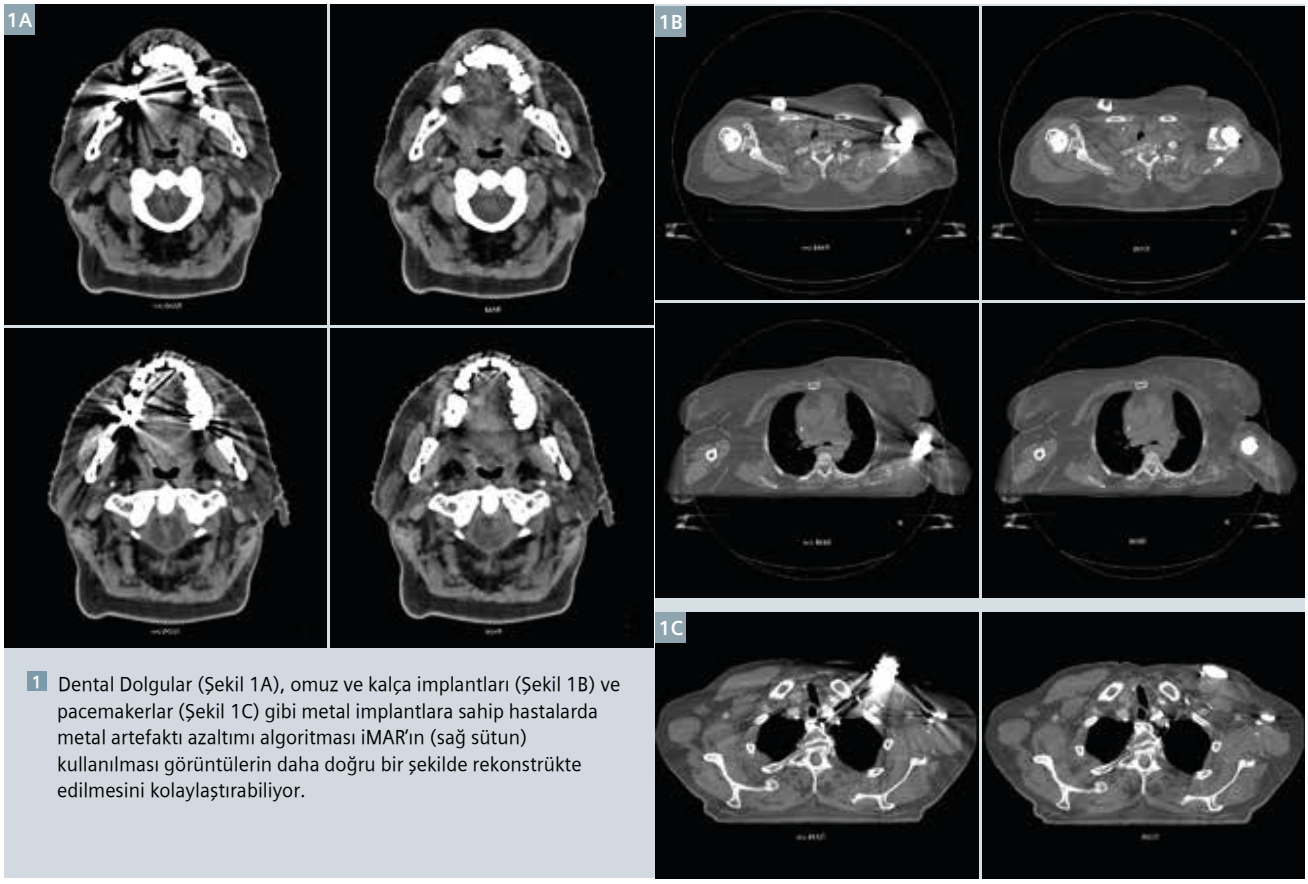

1 Dental Dolgular (Şekil 1A), omuz ve kalça implantları (Şekil 1B) ve pacemakerlar (Şekil 1C) gibi metal implantlara sahip hastalarda metal artefaktı azaltımı algoritması iMAR'ın (sağ sütun) kullanılması görüntülerin daha doğru bir şekilde rekonstrükte edilmesini kolaylaştırabiliyor.

için standart olarak iMAR'ı kullanmak üzere bizi ikna etti."

Bir dil tümörüne dayalı fantom araştırmasında, Rechner ilk olarak normal şekilde kontürleme gerçekleştirdi. Daha sonra fantoma implantı ekledi ve görüntüyü iMAR ile ve iMAR'sız olarak aldı. Algoritmayı uygulayarak, daha iyi bir görüntü için metal artefaktlarını azaltmayı başardı. Aynı şey, bir kalça implantının pelvik fantomu için de geçerli oldu.

Çizgili artefaktların azaltılması

iMAR kullanılarak elde edilen etkileyici sonuçlara sahip bir diğer vaka da mesane tümörüne ve iki metal kalça implantına sahip bir hastaya aitti. Kalça implantlarına sahip birçok hasta için artefakt, kontürlemede birinin üzerinden çizmesini gerektiren bir rahatsızlık olurdu ancak bu vakada hedef artefakt tarafından çok etkilenmişti. Normal görüntüde, ilgili bölgede bilgi yoktu ve bu da nereye tedavi uygulanacağına karar vermeyi zorlaştırıyordu. Rechner'e göre, algoritma artefaktları azaltmaya yardımcı oldu.

Rechner, her biri farklı bir metal yoğunluğa, boyuta ve artefakt derecesine ilişkin olan çoklu iMAR algoritması rekonstrüksiyon çekirdeklerini test etti ve HU'ların doğru olduğundan emin oldu. Su içerisinde çizim yaparken normal prosedürle farklı tanımlamaları ve doz hesaplamalarını karşılaştırmanın ardından doz neredeyse eşdeğerdi.

Rechner'e göre, özellikle stereotaktik radyasyon almaları planlanın hastalar bundan fayda sağlayabiliyor. Bu vakalarda, küçük lezyonların büyük bir doğruluk derecesiyle ve yüksek dozlarla tedavi edilmeleri gerekiyor ve bu nedenle azaltılmış metal artefaktlarına sahip görüntüler gerektiriyorlar.

Büyük bir esneklik

Genel olarak iMAR, üç başarılı yaklaşımı birleştirerek metal artefaktlarını azaltıyor: daha az

"iMAR, metal artefaktlarını azaltarak bize zaman tasarrufu sağlıyor"

Laura Ann Rechner, Danimarka'nın Kopenhag şehrinde Righospitalet Onkoloji Departmanı, Radyoterapi Departmanın Medikal Fizikçi

"iMAR'ın metal artefaktlarını azaltacağına çok ikna olmuş durumdayız. Böylece radyasyon tedavisi gittikçe daha kesin bir şekilde sunulabilecek."

Anne Kiil Berthelsen, MD,
Rigshospitalet, University of Copenhagen'de Baş Radyolog

şiddetli metal atenüasyona sahip olan sinogram bölgelerinde ısın sertleştirmesi düzeltmesi; yüksek metal atenüasyonuna sahip sinogram bölgelerinde normalize edilmiş sinogram içboyaması ve içboyama sırasında potansiyel olarak kaybedilebilen keskin detayları ve arka gürültü dokusunu karıştırmak için frekans ayırması. Düzeltme süreci, normalize edilmiş sinogram içboyamasını ve karıştırma adımlarını altı defaya kadar tekrar ederek yinelemeli olarak rafine ediliyor. Bu da ortaya çıkan altın markörler kullanılarak artefakt kantifikasyonunun bir değerlendirmesi olarak daha az artefaktla sonuçlanıyor. Yeni artefaktlar riski, artefaktların şiddetine bağlı olarak normalize edilmiş interpolasyonu ve bir yumuşak azaltım metal artefakt algoritmasını esnek bir şekilde birleştiren Adaptif Sinogram Karıştırma sayesinde azaltılıyor.

Radyolog Anne Kill Berthelsen, radyasyon tedavisi departmanında çalışıyor ve iMAR'ın büyük bir potansiyele sahip olduğuna inanıyor: "Jinekolojik tümörlerde, özellikle dental dolgulardan veya kalça implantlarından kaynaklanan metal artefaktlarını azaltacağına ikna olmuş durumdayız. Bu, hangi metal implantların hangi hastalar için metal artefaktlarına neden olacağını önceden bilmediğimiz için büyük bir iyileştirme olacak. Bunu çoğunlukla, taramada büyük deliklerin olduğu baş ve boyun hastaları için kullanmayı umuyoruz. Radyasyon onkologları, tedavilerini gittikçe daha kesin hale getirmek için sürekli daha az metal artefakta sahip görüntüler talep ediyor."

iMAR ile rekonstrüksiyon hızlı. Sekiz farklı rekonstrüksiyon modu seçeneğiyle (nöro coil'ler, dental dolgular, omurga implantları, omuz implantları, pacemaker, torasikcüller, kalça implantları, ekstremite implantları) bir ya da iki dakika sürüyor. Rechner, çoklu rekonstrüksiyon modu tipi denemeyi ve her tür metal implant için en iyi stratejiyi tasarlamayı öneriyor.

Tüm özelleştirilmiş tarayıcılarda kullanılması kolay

10.000'den fazla çalışana, 1.600 yatağa ve yaklaşık 100.000 yatan hastaya ve 650.000 ayakta tedavi edilen hastaya sahip bir kurum olan Kopenhag Üniversitesi Rigshospitalet Onkoloji Departmanında yaklaşık 70 doktor, 16 fizikçi ve 25 röntgen uzmanı çalışıyor. Toplam 500 çalışan her yıl yaklaşık 4.000 hastaya hizmet veriyor. Şu ana kadar iMAR, bir SOMATOM Definition AS Open – RT Pro Edition'da yürütülüyordu. Yakında standart olarak tüm tarayıcılarda yürütülüyor olacak.

Şu ana kadarki deneyimlerine dayalı olarak, Rechner, iMAR'ın uygulanmasının çoğunlukla baş ve boyun hastaları ve pelvik hastalar için olacağını öngörüyor.

Rechner, iMAR'ın başlıca iki avantajının altını çiziyor: "İlk olarak iMAR bize zaman tasarrufu sağlıyor ki bunu çok seviyoruz. İkinci olarak, iMAR, tedavi planlamamızın ana hedefi tümörü etkili bir şekilde tedavi etmek ve çevreleyen dokuyu korumak arasındaki dengeyi optimize etmek olduğu için hastalara yardımcı oluyor. iMAR ile mümkün olan metal artefaktlarının azaltılması işimizi yapmamıza yardımcı oluyor."

Medikal fizikçi, torasik tümörlere ve dental dolgulara sahip hastalarda iMAR'ın 4D BT ile birleştirilmesinin nasıl sonuç vereceğini merak ediyor. Ekip şimdiden Dual Energy BT'yi iMAR ile birleştirmeyi denedi. 130 kV Dual Energy BT ve iMAR kullandıklarında, sadece iMAR'ın elde ettiği metal artefakt azaltımından bile son derece memnun oldular. Yumuşak dokunun 70 kV'da daha iyi sonuç verdiği varsayıldığından, şu anda daha iyi yumuşak doku kontrastı ve daha düşük enerji ile daha iyi metal artefakt azaltımı elde etmeyi umuyorlar.

İş akışına ilişkin olarak ise bir şey söylemek için çok erken: "Başta, iMAR'ın kullanılması, bakım standardımız için görüntüyü ve HU değerlerini karşılaştırdığımızdan, süreci çok az uzattı. Ancak uzun vadede, bize zaman kazandıracak. Ayrıca, tedavi etmek istediğimiz şeyi hedefleyebildiğimiz ve korumak istediğimiz şeyi koruyabildiğimiz için hastalarda elde edilen sonuçlar da daha iyi olabilir."

Wiebke Kathmann, PhD, medikal yayınlara sık sık katkıda bulunuyor. Biyoloji alanında yüksek lisansa ve Teorik Tıp alanında doktoraya sahip. 1999'da serbest zamanlı çalışmaya başlamadan önce yıllarca editör olarak çalıştı. Almanya'daki Münih ve Karlsruhe şehirlerinde yaşıyor.

İletişim

www.siemens.com/imaging-for-RT

Burada Siemens müşterileri tarafından ifade edilen beyanlar, müşterinin özgün ortamında elde edilen sonuçlara dayalıdır. "Tipik" bir hastane olmadığından ve birçok değişken mevcut olduğundan (örn. hastane boyutu, vaka karışımı, IT'nin benimsenme seviyesi) diğer müşterilerin de aynı sonuçları elde edecekleri garanti edilmemektedir.

Pulmoner stereotaktik radyasyon tedavisi için kolay ve hızlı hedef hacim tanımlaması

Julia Sudmann, MD

Department of Radiation Oncology, Radiologische Allianz Hamburg, Almanya

Geçmiş

68 yaşındaki hasta ilk olarak akciğer kanseri cerrahisinden geçti. Kontrol sırasında, PET/CT kullanarak, ya bir ikinci primer tümöre veya soliter kontralateral pulmoner metastaza denk gelen bir kontralateral pulmoner tümör tanısı konuldu. Düşük evresi nedeniyle, potansiyel olarak tedavisel bir yaklaşım olarak stereotaktik radyasyon tedavisi seçildi.

Yorumlar

Doz planlama amaçlı olarak, kontrast içermeyen üç toraks BT'si (nefes alma, nefes verme, serbest nefes) edinildi. Bu, tümör hareketinin maksimum kapsamının değerlendirilmesini mümkün kıldı. FDG PET/CT ile birlikte, *syngo*.via veri tabanında mevcut olan üç BT veri kümesi *syngo*.via RT Image Suite'e eşzamanlı olarak yüklendi ve burada kolayca erişilebiliyordu. Dört veri kümesinin tümü yarı otomatik olarak kaydedildi ve PET/CT kaydı, en iyi anatomik eşleşmeye göre ayarlandı. *syngo*.via RT Imaging Suite'de hedef hacmi üç BT aşamasında eşzamanlı olarak kontürlendi ve paralel kontürlemede PET/CT kullanıldı.

Paralel kontürleme ile bir görüntü serisine ait olan bir kontür, diğer herhangi bir görüntü serisinin üzerine süperimpoze edilirken modifiye edilebiliyor. Böylece, doğrudan herhangi bir görüntü serisinin üzerinde kontürleme yapmak ve bu hacmi diğer tüm görüntülere aynalamak mümkün oluyor. Kontürler herhangi bir oryantasyonla çizilebiliyor (aksiyal, sagittal ve koronal).

Gerekli tüm serilerini, diğer sistemlerde olduğu gibi arka arkaya yerine eşzamanlı olarak yüklemek mümkündü. Bu, iş akışımızı kolaylaştırdı ve nefes alma, nefes verme ve PET görüntü serilerinin yanı sıra serbest nefes BT'ye dayalı olarak tek bir adımda bir kompoziti kontürlememize izin verdi.

syngo.via RT Image Suite'i kullanarak, iç hedef hacmi (ITV), görüntü serilerini tekrar tekrar yükleme ve boşaltma ihtiyacı olmadan ve farklı görüntü serilerini karşılaştırabilme avantajıyla tek bir adımda üretilebiliyor. Ticari olarak satılan çoğu kontürleme yazılımlarının aksine, ilgili görüntüyü aydınlatma ve karartma ihtiyacı olmuyor. Sonuç olarak, *syngo*.via RT Image Suite, bu akciğer SBRT hastasının hedef hacminin etkili kontürlemesini ve tüm ilgili klinik görüntülerin kolayca entegre edilmesini mümkün kıldı.

Burada ifade edilen beyanlar, müşterinin özgün ortamında elde edilen sonuçlara dayalıdır. "Tipik" hastane olmadığından ve birçok değişken mevcut olduğundan (örn. hastane boyutu, vaka karışımı, IT'nin benimsenme seviyesi) diğer müşterilerin de aynı sonuçları elde edecekleri garanti edilmemektedir.

Muayene Protokolü

Tarayıcı	SOMATOM Definition AS Open 20 – RT Pro edition		
Tarama uzunluğu	350 mm	Rotasyon süresi	0.5 s
Tarama yönü	Kranio-kaudal	Perde	1.2
Tarama süresi	8.35 s	Kesit kolimasyonu	1.2 mm
Tüp voltajı	120 kV	Kesit genişliği	2 mm
Tüp akımı	195 mAs	Rekonstrüksiyon artışı	2 mm
Doz modülasyonu	CARE Dose4D	Rekonstrüksiyon çekirdeği	B 31f

1 *syngo*.via RT Image Suite, görüntülerin sorunsuz bir şekilde sürüklenmesini ve bırakılmasını mümkün kılıyor. Görselleştirme özellikleri, solunum döngüsünün farklı aşamalarında edinilen BT'nin ve PET/CT görüntülerinin yan yana görüntülenmesini destekliyor. Paralel kontürleme – kontürler diğerlerinde anında görselleştirilirken bir görüntü serisindeki tanımlama –bu SBRT akciğer kanseri hastasında tüm ilgili görüntüleme bilgilerinin kapsama alınmasını destekledi.

Yenilik

Siemens Sağlık ilk İkiz Robotik X-Ray sistemini tanıttı

İlk kez pek çok farklı klinik alanda tek bir X-ray sistemiyle tetkiklerin yapılmasını mümkün kılan kapsamlı X-ray sistemi Multitom Rax (Robotic Advanced X-ray) dünya genelinde Siemens Sağlık tarafından Erlangen Üniversite Hastanesi'nde tanıtıldı.

Sunduğu geniş kapsamlı tetkik imkanlarıyla medikal görüntülemede yeni bir kategori oluşturan Multitom Rax (Robotic Advenced X-Ray) için dünya prömiyeri, Siemens Sağlık tarafından Erlangen Üniversitesi Hastanesi'nde yapıldı.

İlk kez pek çok farklı klinik alanda tek bir X-ray sistemiyle tetkiklerin yapılmasını mümkün kılan Multitom Rax, geleneksel 2D X-ray'in yanı sıra florosokopi tetkikleri, anjiyografi uygulamaları ve hatta 3D görüntülemede de kullanılabiliyor. Operatör, sistemin hareketleri üzerinde her zaman kontrol sahibi oluyor. Tek bir düğmeye basıldığında her iki robotik kol da tam otomatik bir şekilde hastanın çevresinde konumlandırılıyor ve bu da hem güvenlik hem de rahatlık sağlıyor. Hastayı sistem üzerinde hareket ettirmeye veya daha başka görüntüleme prosedürleri için oda değiştirmeye gerek kalmıyor. Böylece muayeneler daha rahat geçiyor ve daha kısa sürüyor. Dolayısıyla hastanelerdeki iş süreçleri iyileştirilirken ekonomik verimlilik de artırılıyor.

Erlangen Üniversite Hastanesi Görüntüleme Bilimi Enstitüsü'nden Prof. Michael Lell, bu ürün hakkında şunları ifade ediyor: "Multitom Rax'ı, X-ray diagnostiğinin tüm yönlerini kapsayan bir cihaz olarak görüyoruz. Yani, radyolojinin İsviçre çakısı diyebiliriz." Bu yeni sistem, acil tıptan ortopediye, anjiyografiye ve floroskopiye kadar pek çok alanda kullanılabiliyor ve bu sayede klinik iş süreçlerini optimize etmeye yardımcı oluyor. Dedektörün serbestçe konumlandırılabilmesi, hem statik hem de dinamik ortamda, son derece farklı X-ray görüntülerinin tek bir sistemle ve tek bir odada alınabilmesi anlamına geliyor. Bu da hem zaman tasarrufu sağlıyor hem de rutin olmayan

muayeneler için özel modalitelerin kurulumu hastaneler açısından ekonomik olmadığından, gereksiz maliyetlerin önüne geçiyor. Diğer yandan, düzenli olarak kullanılan sistemler uzun bekleme süreleri gerektirebiliyor ve bu noktada Siemens Sağlık'ın yeni X-ray tarayıcısı mevcut yükü hafifletebiliyor. Kısacası Multitom Rax, iş süreçlerini ekonomik olarak verimli kılarken, geniş kapsamlı muayene imkanı da sunuyor.

X-ray'de ilk defa robotik kesinlik

Multitom Rax'in tavana monte edilen iki kolu, robotik teknoloji sayesinde otomatik olarak istenen konuma taşınabiliyor ve ayrıca gerekli olduğunda –örneğin ince ayarlamalar yapmak için- servo motor destekli olarak manuel şekilde de hareket ettirilebiliyor. Kollardan biri X-ray tüpünü ve büyük dokunmatik ekranı hareket ettirirken, diğeri de statik, dinamik ve gerçek 3D sekanslarını kaydedebilen 43 x 43 cm yassı panel dedektörü taşıyor. Siemens Sağlık X-Ray Ürünleri İş Kolu Lideri Francois Nolte şunları ifade ediyor: "Robotik teknoloji, yeni bir hassasiyet ve otomasyon seviyesi sunuyor ve bu da yeni bir standardizasyon ve üretim seviyesi sağlıyor. Kolların her üç düzlemde de hassas konumlandırılabilmesi, muayeneleri çok kolaylaştırıyor. Hasta ister ayakta duruyor ister oturuyor veya uzanıyor olsun, robotik kollar, robotik teknolojiyi kullanarak mükemmel bir doğrulukla hareket ediyor. Stratejimiz, hastanın değil sistemin hareket etmesiyle kaza ya da ağrı riskini azaltmak."

Geleneksel radyografi sistemlerinde dedektörün genellikle harici bir taşıyıcıya yerleştirilmesi gerekiyor. Bu da hem fazladan zaman gerektiriyor hem de tüpü tam olarak 90 derecede konumlandırmayı zorlaştırıyor. Multitom Rax ile serbest muayenelerde bu işlem tek bir düğmeye basılarak

gerçekleştiriyor. Sistem opsiyonel olarak tekerlekli sandalye veya yatak ile hastanın sırtı arasında doğrudan konumlandırılabilen iki farklı boyuttaki kablosuz, portatif dedektör de sunuyor. Bu sayede hastanın dik oturması gerekmiyor.

3D görüntüleme diagnostik kesinlik sağlıyor

3D bilgisayarlı tomografi (BT) görüntüleri genellikle, protez eklemlerin implantasyonu için ortopedik muayeneler gibi durumlarda, yapay eklemin hastanın anatomisine göre en iyi şekilde adapte edilmesini sağlamakta kullanılıyor. Fakat artık Multitom Rax ile hastanın doğal ağırlığıyla 3D görüntülerin alınması mümkün oluyor. Hasta oturur, uzanır veya ayakta durur pozisyondayken vücudun tüm bölgelerinin 3D görüntüleri alınabiliyor. Hasta uzanırken vücut ağırlığının etkisi altında dizler, pelvis ve omurga farklı gözüktüğü için, ayakta dururken görüntü almak da gerekiyor. Dolayısıyla Multitom Rax ile elde edilen 3D görüntüler, doğal ağırlıkla çekilmeyen görüntülere kıyasla daha iyi diagnostik ve planlama kesinliği sunuyor.

Hastaya kolay erişim – özellikle pediatride

Multitom Rax'ın sunduğu solo hasta masası ve tamamen mobil sistem öğeleri, daha konforlu bir muayene atmosferi sağlıyor. Sistem, çocuklardan yaşlılara, hareket edebilir durumda olanlardan olmayanlara ve adipoz dokunun yoğun olduğu hastalara kadar tüm hasta tipleri için tasarlandı. Masanın yerden 50 santimetre yüksekliğe kadar indirilebilmesi, çocukların masaya kendi kendilerine çıkabilmesi anlamına geliyor. Masa ayrıca en rahat çalışma yüksekliğinde de konumlandırılabiliyor. Böylece hastane personeli, kendilerini anatomik açıdan zorlamadan hastaya erişebiliyor. Bireyler değil, sistem hareket ettiğinden, hem hastanın hem de muayeneyi gerçekleştiren doktorun güvenliği ve konforu artıyor. Özellikle floroskopik iğne lokalizasyonu gibi girişimsel prosedürlerde ilave cihazlar ve personel gerekebiliyor. Açık sistem tasarımı, tüpün ve dedektörün odada en uygun şekilde konumlandırılmasını mümkün kılıyor ve her iki kolun da tavana monte olması, zeminde ekipman veya kablo kanalları gibi engellerin olmamasını sağlıyor.

Yenilik

ACUSON NX3 ultrason sistemi ile kullanıcı dostu arayüz ve yüksek performans

Siemens Sağlık'ın Medica 2015 etkinliğinde tanıttığı Acuson NX3 daha hızlı iş akışı için yeni kullanıcı arayüzü sunuyor.

Klinisyenlerin çalışma tarzına özel olarak tasarlanan Acuson NX3 başta genel görüntüleme, kadın doğum/jinekoloji, pediatri ve nöroloji alanında olmak üzere, tüm muayenelerde inovatif görüntüleme çözümleriyle birlikte kullanıcı dostu bir arayüz de sunuyor.

Siemens Acuson NX3, kullanıcıya göre üç kat daha fazla özelleştirilebilir tuşlar ve %28 daha az tuş kullanımı sayesinde daha hızlı bir iş akışıyla yeni bir tarama yöntemi sağlıyor (1). Özelleştirilebilir kontrol paneli ve dokunmatik ekran ile Siemens'in iş akışındaki inovasyonlarının bir araya gelmesi sonucunda, belirli rutin anatomik ölçümler, geleneksel çözümlere kıyasla yüzde 76'ya varan oranlarda daha hızlı (1) yapılabiliyor. Acuson NX3 kendi sınıfında en büyük olan 21,5" LED monitörü ve 10,4" dokunmatik ekranı ile raporlamayı hızlandırıyor.

Günlük rutin muayeneleri daha kolay hale getirmek için, Acuson NX3 Clarify ™ Vasküler Enhancement teknolojisi gibi pek çok gelişmiş ultrason inovasyonunu içeriyor. Siemens'e özel olan bu teknoloji, doku kontrastı çözünürlüğünü ve hem doku hem de damar duvarlarının görüntülenmesini optimize ediyor.

Özellikle göğüs ve kas-iskelet görüntüleme için uygun olan 16 MHz Siemens transdüser ile daha yüksek görüntü çözünürlüğü mümkün hale geliyor. Sunulan bir diğer özel çözüm de standart problara kıyasla yüzde 75'e varan oranlarda daha geniş görüş alanı sağlayan 220 derecelik endokaviter transdüseri.

ABD'nin Ohio eyaletindeki Canton'da bulunan Mercy Medical Center'da Program Direktörü ve Kıdemli Sonografi

Uzmanı Susan Black, Acuson NX3 sistemini öğrenmenin son derece kolay olduğunu belirtiyor: "Siemens'in Acuson NX3'ünü kullanmak ve öğrenmek kolay. Bu da personel eğitimlerinde bana çok yardımcı oluyor, çünkü sistemi nasıl kullanacaklarını öğretmek için çok zaman harcamam gerekmiyor. Hastalara daha hızlı hizmet verebiliyoruz ve bu da daha verimli olmamızı sağlıyor."

Siemens, Acuson NX3 ultrason sistemi kullanıcılarına, online hizmetler ve 7/24 uzaktan erişim de dahil olmak üzere geniş bir hizmet aralığı sunuyor. Tercihe bağlı ek uygulamalar da sağlık hizmeti sağlayıcılarına daha fazla esneklik sağlıyor ve yatırımlarını uzun vadede koruyor.

(1) Bu veri, kamuya açık belgeler kullanılarak rakip tarayıcılarla yapılan karşılaştırmalara dayalıdır. Yayınlanmamış veriler.

SIEMENS

QR kodu okutun.

A91MR-9288-A1-7600

www.siemens.com/quite-suite

Quiet Suite

Duymak değil, görmek için görüntüleme

Tüm MAGNETOM (E11 sw) tarayıcılarda, Siemens'in geliştirilmiş gürültü azaltma teknolojileri bulunuyor. Ama biz bununla yetinmiyoruz, yüksek kaliteden ve etkin görüntüleme standartlarımızdan ödün vermeden gürültüyü daha da azaltacak teknolojiler üzerinde çalışmaya devam ediyoruz.

Sonuçları değil, sebebi irdelemek

Quiet Suite[1] ile gürültüyü daha da azaltmak için sorunun ana sebebini ele alıyoruz; ani gradyan değişimleri. Nörolojik ve ortopedik tetkiklerin eksiksiz ve sessiz gerçekleşmesi için ses basıncını %70'ten fazla düşüren[2] teknolojiden faydalanın.

Quiet Suite, nörolojik ve ortopedik tetkikler için optimize edilmiş protokollerle birlikte, QuietX serisini ve süper sessiz PETRA'yı da içeriyor. Görüntü kalitesi ve tarama süresinden ödün vermeden, ayrıca herhangi bir donanım değişikliğine ihtiyaç duymadan, hastalarınıza MR tetkiklerinde daha fazla konfor sunmaya hemen başlayabilirsiniz.

Farkı duyun, sonuçları karşılaştırın

Siemens MR sistemleri, kolaylaştırıcı Life Design tasarımıyla tanınıyor. Quiet Suite ise, hasta memnuniyetini daha da artırıyor. Daha detaylı bilgi için www.siemens.com/quiet-suite adresini ziyaret edin veya QR kodu okutun.

[1] ABD dışındaki ülkelerde satışta olmayabilir ve gelecekte satışa çıkarılacağı garanti edilemez.
[2] Yayınlanmış veriler; sonuçlar değişiklik gösterebilir.

SIEMENS

İstanbul'da hizmetinizde

Siemens'ten Türkiye'de bir ilk!

Tüm Vücut MR PET Biograph mMR cihazı

siemens.com/mMR

Siemens, teknoloji harikası 3T MRI ile entegre moleküler görüntüleme sistemlerini Türkiye'ye gururla sunar. Biograph mMR, hasta görüntüleme, teşhis, tedavi ve takip yöntemlerinizi yeniden tanımlayacak olan, klinik kullanımda eş zamanlı MR ve PET imkanı sağlayan bu çığır açan sistem, şimdi Siemens ile hizmetinizde.

Biograph mMR; olağanüstü nitelikte görüntüler alma potansiyeli ile yeni araştırma alanları açarak ve sıradışı klinik uygulamalara imkân vererek tanısal görüntüleme vizyonumuzu genişletecek, sağlık hizmeti sunma yöntemlerini yeni baştan yazacak. Siz ilk olarak ne yapacaksınız?