Étude de cas – *syngo.via*

Post-traitement de l'examen du squelette par DECT afin de détecter une infiltration de la moelle osseuse avec myélome multiple

siemens-healthineers.ca

SIEMENS Healthineers

Post-traitement de l'examen du squelette par DECT afin de détecter une infiltration de la moelle osseuse avec myélome multiple

au moyen de *syngo*.via

Cas clinique fourni par

Iain Kirkpatrick, M.D.,
professeur agrégé,
radiologie diagnostique,
Manitoba, Canada

Présentation

Un homme de 78 ans s'est présenté avec une douleur osseuse multifocale, de la fatigue et une perte de poids. L'électrophorèse du sérum et de l'urine n'a pas montré de pic M, mais les niveaux de phosphatase alcaline et d'acide urique étaient légèrement élevés. Un examen du squelette a été réalisé dans un établissement externe et a été interprété comme étant négatif (figure 1), mais un examen de tomodensitométrie en double énergie (DECT) a montré des régions focales d'infiltration de la moelle dans l'humérus gauche et le fémur droit (figure 2). Le patient a subi un examen de TEP-FDG/TDM (figure 3) qui a montré une activité hypermétabolique dans les mêmes régions, et une biopsie osseuse ciblée a ensuite révélé une infiltration de la moelle osseuse avec myélome.

Diagnostic

Myélome multiple oligosécrétoire

Évolution

La maladie dont le patient est atteint est demeurée stable grâce à la chimiothérapie.

Système

SOMATOM Definition Flash

Procédure de la TDM

L'examen a été effectué au moyen d'une acquisition à double énergie balayant d'en haut des coudes jusqu'au-dessous des genoux, sans agent de contraste intraveineux.

Acquisition et reconstitution Paramètres

(TDM et *syngo*.via)

Paramètres d'acquisition pour l'examen de TDM :

- acquisition en double énergie avec filtre en étain (Sn100 kV et Sn140 kV)
- Rotation du statif : 0,33 seconde.
- Référence de qualité mAs 100
- Calage de 0,6

Les images d'origine ont été post-traitées au moyen d'un poste de travail syngo. via, version logicielle VB30, en utilisant une version modifiée de l'algorithme de décomposition en trois substances *syngo*. CT DE Bone Marrow pour les minéraux osseux, la moelle jaune et la moelle rouge. Sous « Material Definitions » (Définitions de substance), un rapport de contraste relatif de 1,46 a été utilisé avec des définitions de substance pour la moelle jaune de -113 UH (faible énergie) et -96 UH (énergie élevée) et pour la moelle rouge de 60 UH (faible énergie) et 54 UH (énergie élevée). Les résultats ont été présentés sous forme de superpositions de couleur sur des reconstitutions combinées et d'une reconstitution de volumes du squelette (figure 2).

Figure 1 : Les radiographies des humérus et des fémurs bilatéraux d'un examen du squelette ne montrent aucune anomalie convaincante.

Figure 1

Figure 2 : Examen du squelette par DECT Les reconstitutions au moyen d'algorithmes osseux (A et B) ne montrent aucune lyse endostéale ou corticale. Les reconstructions combinées des tissus mous montrent des zones de densité supplémentaire asymétrique dans la moelle osseuse de l'humérus gauche et du fémur droit (C et D, flèches). La superposition de couleurs de la moelle osseuse au moyen de la fonction DE Bone Marrow rend ces zones d'infiltration par le myélome extrêmement visibles (E et F, flèches), comme c'est le cas pour une reconstitution des volumes du squelette à partir du même ensemble de données (G).

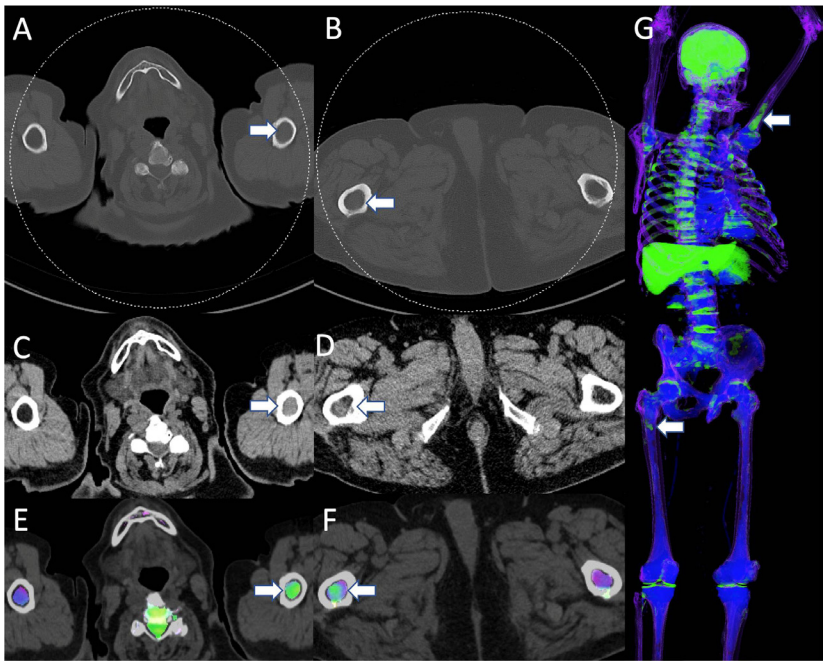

Figure 2

Figure 3 : TEP-FDG/TDM. La superposition de couleur des données de TEP sur un examen de TDM sans agent de contraste montre une activité hypermétabolique dans les mêmes régions d'infiltration montrées sur l'examen par DECT (A et B, flèches), également démontrée sur la projection 3D des données de TEP (C).

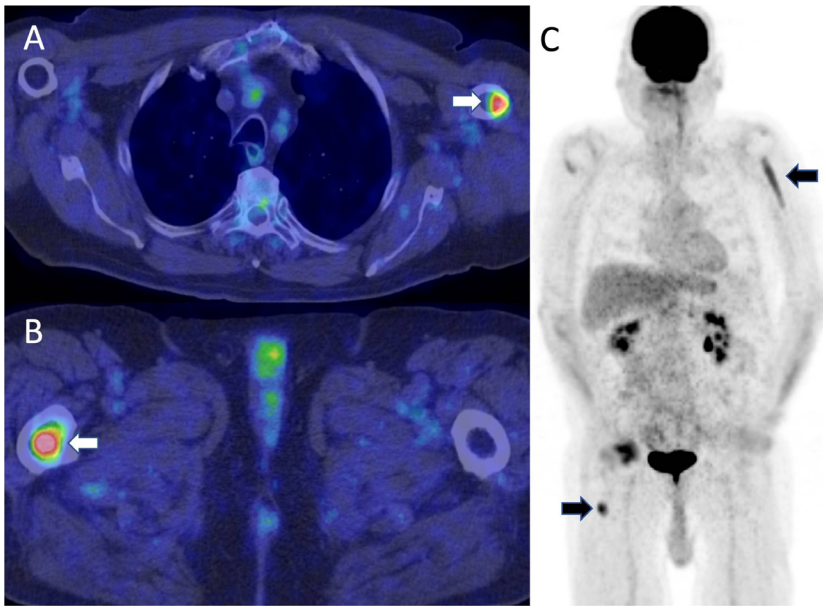

Figure 3

Résumé

Ce cas illustre non seulement la sensibilité considérablement accrue d'un examen du squelette par TDM par rapport à un examen radiographique classique, mais également les avantages supplémentaires de l'utilisation d'une technique à double énergie avec analyse sur un poste de travail *syngo*.via pour grandement améliorer la visibilité de l'infiltration de la moelle osseuse.

L'offre commerciale des produits/fonctions (mentionnés aux présentes) peut varier d'un pays à l'autre. Pour des raisons d'ordre réglementaire, nous ne pouvons en garantir la disponibilité future. Pour obtenir de plus amples renseignements, veuillez communiquer avec l'organisation Siemens Healthineers de votre région.

Les déclarations des clients de Siemens Healthineers fournies dans le présent document sont basées sur les résultats qui ont été obtenus dans l'environnement de chacun de ces clients. Comme il n'existe pas d'hôpital « type » et que de nombreuses variables entrent en jeu (p. ex., la taille de l'hôpital, la variété des cas, le niveau d'adoption des TI), rien ne garantit que ces résultats seront obtenus par tous les clients.

Remarque : Toutes les données techniques contenues dans le présent document pourraient varier selon les niveaux de tolérance définis. Les images d'origine perdent toujours une partie de leur précision quand elles sont reproduites.

Siège social de Siemens Healthineers
Siemens Healthcare GmbH
Henkestr. 127
91052 Erlangen
Allemagne
Téléphone : +49 9131 84 0
siemens-healthineers.com

Siemens Healthineers au Canada
Siemens Santé limitée
1577 North Service Road East
Oakville (Ontario) L6H 0H6 Canada
Téléphone : +1 905 465-8000
siemens-healthineers.ca
customeradvocate.ca@siemens.com

Imprimé au Canada · © Siemens Healthcare limitée, 2019